



Kazuistiky v angiologii

1 | 20
26

ROČNÍK 13





časopis pro angiologii, kardiologii,
interní a praktické lékaře

Ročník 13.
Číslo 1/2026

ISSN 2336-2790
Registrační číslo: MK ČR E 21515

Vydává:
Nakladatelství GEUM, s.r.o.

Vydavatel:
Nakladatelství GEUM, s.r.o.
Nádražní 66, 513 01 Semily
www.geum.org

Inzertní oddělení:
Jitka Sluková
tel.: 606 734 722
e-mail: inzerce@geum.org

Redakce:
Kazuistiky v angiologii
Nakladatelství GEUM, s.r.o.
Mariánská 216, 470 01 Česká Lípa
tel.: 721 639 079
e-mail: geum@geum.org

Mgr. Karel Vizner (šéfredaktor)
e-mail: karelvizner@geum.org

Nová média:
Klára Viznerová
e-mail: viznerova@geum.org

Internetová verze:
www.kazuistiky.cz

Redakční rada:
MUDr. Ewald Ambrozy, Ph.D.
MUDr. Katarína Dostálová, Ph.D., MPH
doc. MUDr. Jana Hirmerová, Ph.D.
MUDr. Martin Holý
doc. MUDr. Jean-Claude Lubanda, Ph.D.
MUDr. Jiří Matuška
MUDr. Pavlína Piňhová, Ph.D.
MUDr. Václav Procházka, Ph.D.
MUDr. Karel Roztočil, CSc.
MUDr. Jan Stryja, Ph.D.
prim. MUDr. Jan Zeman

Tisk:
Tiskárna Glos s.r.o.
e-mail: tiskarna@glos.cz

Debora Karetová

Úvodní slovo 3

Sborník abstraktů / Book of abstracts

51. angiologické dny s mezinárodní účastí, Praha, 2026
51st Czech Angiology Days, Prague, 2026 10

Anotace / Annotation

Emanuel Kwaku Ofori, Seth Kwabena Amponsah (eds.)
Understanding Renal Biochemistry
Insights from Nephrotic Syndrome to Systemic Renal Dynamics ... 20

Anotace / Annotation

Roger E. Thomas (ed.)
Medications for older persons
Recommendations, Harms, Evidence 26

Seriál / Series

Karolína Hlavatá
Možné nutriční deficity po bariatrických operacích
Possible nutritional deficiencies after bariatric surgery 29

Anotace / Annotation

Martin Haluzík, Jakub Mitro
Obezita – manuál pro lékaře 32

Kapitoly z historie / Chapters from history

Josef Švejnoha
Bohumil Prusík (26. 5. 1886 – 6. 9. 1964) 34

Zpráva / Report

Pokročilá žilní insuficience v kombinaci s chronickou lymfatickou
insuficiencí
Zpráva ze symposia v rámci kongresu České lymfologické
společnosti LYMPHO 2025
Advanced venous insufficiency combined with chronic lymphatic
insufficiency
Report from the symposium held as part of the LYMPHO 2025
congress of the Czech Lymphology Society 36

Zpráva / Report

Vesvein – nový doplněk stravy pro podporu vitality žil
Vesvein – a new dietary supplement to support vein vitality 40

51. angiologické dny s mezinárodní účastí

Praha, 2026

51st Czech Angiology Days

Prague, 2026

VASCULAR SARCOMA OF THE RIGHT ILIAC VEIN

Čermáková H., Roztočil K., Chlupáč J., Lipár K., Froněk J. 10

REVASKULARIZÁCIE K ZAHOJENIE DEFEKTU – KEĎ SA NAD PACIENTOM NEZLOMÍ PALICA

Dekanová L., Koščo M., Kubíková M., Rašiová M., Hudák M. 10

MEASURING BLOOD PRESSURE IN BOTH ARMS – IS IT ALWAYS A NATURAL PART OF A PREVENTIVE EXAMINATION?

Dostálová K., Slováčiková M., Kukučková L., Petráško P., Ponosová D., Mikula P., Tokarčíková K., Moricová S., Gazdíková K. 11

AORTOCAVAL FISTULA SECONDARY TO ABDOMINAL AORTIC ANEURYSM IN A FEMALE PATIENT: ENDOVASCULAR TWO-PHASE TREATMENT CASE REPORT

Francúz P., Šedivý P., Stehno O., Slezák J., Přindišová P., Šnajdrová A., Kinštová M. 11

ADVANCED LASER CROSSECTOMY – KLÍČOVÝ KROK V PREVENCII RECIDIV

Glebov D., Holod M. 12

NEOBVYKLÁ PŘÍČINA AKUTNÍ ISCHEMIE HORNÍ KONČETINY U MLADÉHO MUŽE

Grenar G., Šrámková J., Malý R. 12

SEX-SPECIFICKÁ INTERAKCE MEZI OBEZITOU, DIABETEM DRUHÉHO TYPU A MORTALITOU

Hubáček J. A., Dušek L., Adámková V. 13

CHARAKTERISTIKA A VÝSLEDKY U PACIENTOV PO IMPLANTÁCII KAVÁLNEHO FILTRA – SKÚSENOSTI JEDNÉHO CENTRA

Hudák M., Koščo M., Dekanová L., Pavlíková V., Rašiová M. 13

ZKUŠENOSTI S EXTERNÍMI STENTY FRAME PRO REDUKCI PRŮTOKU HYPERFUNKČNÍ AVF

Janečková J., Necpal R. 15

TROMBOPROFYLAZE PŘI TERMÁLNÍ ABLACI – PROČ, KDY, JAK DLOUHO?

Kašpar S. 15

PSEUDOANEURYZMA ARTERIA CAROTIS, KAZUISTIKA

Kocábek T., Šnajdrová A., Štádler P., Krulová I. 15

4D FLOW MRI AKO NÁSTROJ KOMPLEXNÉHO HODNOTENIA HEMODYNAMIKY AORTY

Kocan D., Vařejka P., Poláková Mištinová J. 16

ANATOMICKÁ EPONYMA V ANGIOLOGII

Musil V., Kachlík D. 16

HYBRID REPAIR OF SECONDARY AORTOENTERIC FISTULA FOLLOWING RUPTURED ILIAC ANEURYSM RESECTION: AORTO-UNI-ILIAC STENTGRAFT AND EXTRA-ANATOMICAL BYPASS

Novotný R., Bafrnec J., Rokošný S., Papřoková V., Pribula M., Šubrt Z., Baláž P. 17

ABDOMINAL AORTIC VASCULAR GRAFT INFECTION FOLLOWING AORTOBIFEMORAL BYPASS: A CASE REPORT	
Padúch T., Pis M., Bakirli I., Tomka J., Čelovská D.	17
MULTIVISCERÁLNÍ RESEKCE EN BLOC S NÁHRADOU PÁNEVNÍHO ŘEČIŠTĚ U PACIENTKY S KOLOREKTÁLNÍM KARCINOMEM	
Papřoková V., Rokošný S., Bafrnec J., Pribula M., Novotný R., Šubrt Z., Baláz P.	18
PROTEOLYTICKÉ ENZYMY, ZKUŠENOSTI Z PRAXE PRO PRAXI – KAZUISTIKY	
Pávek P.	18
KVALITA SVALU JE DŮLEŽITĚJŠÍ NEŽ JEHO OBJEM: METABOLICKÉ FENOTYPY A UKAZATELE TĚLESNÉHO SLOŽENÍ JAKO PREDIKTORY ODPOVĚDI NA FYZICKOU ZÁTĚŽ U ISCHEMICKÉ CHOROBY DOLNÍCH KONČETIN	
Pekař M., Ryšková B., Blaha L., Mohr J. A.	18
ENDOTEL, VYŠETŘENÍ JEHO FUNKCE A POUŽITÍ V PREDIKCI CĚVNÍCH ONEMOCNĚNÍ	
Petrlík M.	19
PEDÁLNÍ AKCELERAČNÍ ČASY JSOU VHODNÝM VYŠETŘENÍM K DETEKCI PORUCH PERIFERNÍHO PROKRVENÍ U DIABETIKŮ	
Piňhová P., Nováková M., Piňha J.	19
CHIRURGICKÁ EXTRAKCE STENTGRAFTŮ S HYBRIDNÍM ENDOVASKULÁRNÍM OŠETŘENÍM U REKURENTNÍ AKUTNÍ ISCHEMIE DOLNÍ KONČETINY – KAZUISTIKA	
Pribula M., Novotný R., Baláz P., Rokošný S., Papřoková V., Bafrnec J.	20
NAŠE ZKUŠENOSTI S ENDOVASKULÁRNÍ A HYBRIDNÍ LÉČBOU JUXTARENÁLNÍCH A PARARENÁLNÍCH ANEURYZMAT BŘIŠNÍ AORTY	
Procházka P., Kučerák J., Lipár K.	21
SPEKTRUM MIKROCIRKULAČNÝCH OCHORENÍ V PRAXI ANGIOLÓGA	
Rašiová M., Pavlíková V., Hudák M., Bavoňárová M.	21
ASSOCIATION OF VEÑA SAPHENA MAGNA AND NERVUS SAPHENUS – NOTES ON CLINICAL ANATOMY	
Sedlák A.	22
BOVINNÍ PERIKARD V CĚVNÍ CHIRURGII – KDY HO POUŽÍT?	
Soukup P., Fiala R., Černý Š.	22
ŘEŠENÍ ENDOFIBRÓZY ZEVNÍ ILICKÉ ARTERIE U PROFESIONÁLNÍ CYKLISTKY – KAZUISTIKA	
Suková N., Velička Z., Šercl M.	23
DYNAMIKA ZMIEN PARAMETROV ARTÉRIOVEJ TUHOSTI U PACIENTOV V PRIMÁRNEJ PREVENCII V PRIEBEHU 5-ROČNÉHO SLEDOVANIA	
Szabóová E., Fatľová E., Lisovszki A.	23
TROMBOTICKÉ KOMPLIKACE PO EVAR A FEVAR: ROLE HYBRIDNÍCH VÝKONŮ	
Šanderová M., Fiala R., El Samman K., Pádr R., Černý Š.	24
KEĎ SEKUNDY ROZHODUJÚ, PÔROD NA INTERVENČNEJ SÁLE PIIBO	
Šmagalová M., Tomková D.	24
CO BY MĚL ANGIOLOG VĚDĚT O SRDEČNÍM SELHÁNÍ	
Štěrbáková G.	24

PATIENT WITH RECURRENT CRYPTOGENIC ISCHEMIC STROKES Tokarčíková K., Semančík J., Marcinková M., Kizeková L., Javorský M., Dostálová K.	25
RENÁLNA DENERVÁCIA – ÚLOHA SESTRY PRI INTERVENČNOM VÝKONE Uličný V.	25
MANAGEMENT PÉČE O PACIENTA PŘED A PO LYMFOVENÓZNÍ ANASTOMÓZE Vidím T.	25
LYMFEDÉM A ERYSIPEL Vojáčková N.	26
RAYNAUDŮV FENOMÉN, DIAGNÓZA V ČASE A MORTALITA Zeman J., Zuntová P., Veselová T., Zubajová K.	27
ANATOMICAL BACKGROUND FOR THE CANNULATION OF THE EXTERNAL JUGULAR VEIN Žáková Š., Pončáková K., Keselica K., Kachlík D.	28

Úvodní slovo



Vážené dámy a pánové, milí příznivci angiologie, vážení kolegové a přátelé,

s velkým potěšením a upřímnou radostí Vás vítám na 51. ročník Angiologických dnů s mezinárodní účastí – tradičním místě setkávání lékařů, sester, vědců i všech, kteří se věnují péči o cévní zdraví našich pacientů.

Každoročně se zde scházíme, abychom sdíleli nejnovější poznatky z oboru, představili výsledky výzkumů i klinické zkušenosti a společně přemýšleli o dalším směru rozvoje vaskulární medicíny. Právě to činí tento kongres výjimečným – spojuje špičkovou odbornou úroveň s přátelskou a inspirující atmosférou, která nám všem připomíná, proč jsme si tento obor vybrali.

Letošní ročník přinese řadu aktuálních témat – od moderních diagnostických a terapeutických přístupů, přes nové směry v prevenci a léčbě cévních onemocnění, až po otázky mezioborové spolupráce, která je pro úspěch našich pacientů klíčová. Věříme, že program nabídne inspiraci jak zkušeným odborníkům, tak mladším kolegům, kteří v angiologii teprve nacházejí své profesní ukotvení.

Naše setkávání má však kromě odborného i rozměr lidský. Všichni víme, jak cenné je po měsících intenzivní práce sdílet s kolegy zkušenosti i drobné radosti – a znovu pocítit sounáležitost odborné komunity, kterou spojuje společný cíl: pomáhat pacientům s cévními onemocněními žít lepší a delší život.

Věřím, že letošní Angiologické dny budou nejen odborným přínosem, ale i příjemným zážitkem, který nám připomene, že medicína je nejen věda, ale také umění, lidskost a radost ze spolupráce.

Děkuji vám za vaši každodenní práci, péči o pacienty, vědecké úsilí i osobní nasazení, které posouvá náš obor kupředu. Věřím, že si všichni užijeme společné chvíle, zajímavé diskuse, nové podněty a především osobní setkání, které jsou nenahraditelná.

S úctou, přáním pevného zdraví a inspirativních kongresových dnů
za Výbor České angiologické společnosti ČLS JEP

Debora Karetová
předsedkyně České angiologické společnosti ČLS JEP

ANGIO 2026 – 51. angiologické dny s mezinárodní účastí, Praha, 2026

Abstrakty

Abstrakty jsou řazeny abecedně podle příjmení prvního z autorů. Společně jsou publikovány abstrakty přednášek i posterů.

VASCULAR SARCOMA OF THE RIGHT ILIAC VEIN

Čermáková H.¹, Roztočil K.¹, Chlupáč J.^{1,2}, Lipár K.¹, Froněk J.^{1,2,3}

¹Department of Transplant Surgery, Institute for Clinical and Experimental Medicine, Prague

²Department of Anatomy, Second Faculty of Medicine, Charles University, Prague

³First Department of Surgery, First Faculty of Medicine, Charles University and General University Hospital, Prague

Introduction

Vascular sarcomas are rare but aggressive malignancies that may cause significant vascular complications depending on their anatomical location. Complete surgical resection is the cornerstone of curative treatment. Vascular reconstruction is frequently required to restore blood flow. Perioperative antithrombotic management is essential to reduce the risk of thrombotic events. Lifelong oncologic follow-up, including regular imaging surveillance, is necessary for the early detection of recurrence and optimal long-term patient outcomes.

Case report

A 40-year-old woman presented with swelling of the right lower limb. Duplex ultrasonography revealed iliac vein thrombosis associated with a large mass involving the proximal iliac vascular bundle. Contrast-enhanced CT and whole-body PET-CT confirmed a tumor in the small pelvis without evidence of distant metastases.

Following multidisciplinary team discussion, primary en bloc surgical resection with removal of the entire vascular bundle was performed. Arterial and venous reconstruction was achieved using an arterial allograft. Due to tumor-related ureteral obstruction, the right kidney was autotransplanted into the small pelvis and anastomosed to the reconstructed vessels.

Perioperative anticoagulation with low-molecular-weight heparin (LMWH) was administered and adjusted according to postoperative findings. On postoperative day 15, a urinary tract infection was complicated by thrombosis of the venous graft distal to the autotransplanted kidney, despite therapeutic LMWH (anti-Xa 0.6). Both complications were successfully managed with escalation of LMWH therapy and antibiotic treatment, without significant clinical deterioration.

Histopathological examination confirmed an R0 resection and established the diagnosis of leiomyosarcoma. The patient remains under long-term oncologic surveillance with regular vascular follow-up (6 weeks so far).

Conclusion

This case highlights the complexity of vascular sarcoma management and demonstrates the surgical expertise of the Transplant Surgery Department. The patient will require lifelong outpatient follow-up for vascular reconstruction and kidney autotransplantation, with ongoing anticoagulant therapy.

REVASKULARIZÁCIE K ZAHOJENIE DEFEKTU – KEĎ SA NAD PACIENTOM NEZLOMÍ PALICA

Dekanová L.¹, Koščo M.¹, Kubíková M.², Rašiová M.¹, Hudák M.¹

¹Klinika cievnej chirurgie VÚSCH, a.s. Košice a LF UPJŠ, Slovensko

²Klinika angiológie VÚSCH, a.s. Košice a LF UPJŠ, Slovensko

Liečba periférneho artériového ochorenia dolných končatín závisí od symptómov pacienta a lokalizácie a rozsahu tepnového postihnutia, v neposlednom rade aj od spolupráce pacienta. Jednoznačne je indikovaná v prípade chronickej končatinu ohrozujúcej ischémií, ktorá sa prejavuje pokojovými bolesťami, respektíve nehojením defektov na dolných, respektíve horných končatinách.

U časti pacientov sú nutné opakované revaskularizácie a kľúčová je tiež spolupráca chirurga a pacienta pri ošetrovaní defektu a dodržiavanie liečby.

Predstavujeme pacientku diabetičku s ischémiou dolných končatín v štádiu končatinu ohrozujúcej ischémiie, ktorá po vyšetrení na angiologickej ambulancii bola indikovaná na intervenčný výkon a v rokoch 2022 až 2025 absolvovala početné perkutánne a angiochirurgické revaskularizácie, v medziobdobí nekrektómie, vedúce ku hojeniu defektu.

Kazuistikou demonštrujeme aká dôležitá je spolupráca a trpezlivosť zdravotníckych pracovníkov ako aj pacienta pri manažmente ischémiie končatín a hojenia defektov.

MEASURING BLOOD PRESSURE IN BOTH ARMS – IS IT ALWAYS A NATURAL PART OF A PREVENTIVE EXAMINATION?

Dostálová K.¹, Slováčiková M.¹, Kukučková L.², Petráško P.², Ponosová D.², Mikula P.³, Tokarčíková K.⁴, Moricová S.¹, Gazdíková K.¹

¹Slovak Medical University – Bratislava, Slovakia

²University Hospital Bratislava, Bratislava Slovakia

³Comenius University, Bratislava, Slovakia

⁴Faculty of Medicine, Pavol Jozef Šafárik University and University Hospital, Košice, Slovakia

Background

Recommendations of international societies as well as the Standard Diagnostic and Therapeutic Procedures for Arterial Hypertension in Slovakia explicitly recommend measuring blood pressure in both upper extremities. A value of pressure difference higher than 10 mmHg is considered prognostically unfavourable in determination of cardiovascular risk.

Methods

We describe the case of an 87-year-old woman.

Results

Patient with arterial hypertension, dementia, after successful surgery of adenocarcinoma of the uterus was repeatedly hospitalized for collapses in the last 10 years. The patient was a hairdresser. Her work was also her hobby and she practically until nowadays does hairstyles for her friends and neighbours. The pain in the right limb, which she reported during the last years both in the outpatient clinic and during numerous hospitalizations, was therefore quite logically attributed to right omarthrosis.

During last hospitalization in the long-term care department was it found that the pressure difference between the right and left arm was 40 mmHg. Colour duplex sonography and CT angiography were performed. The examinations confirmed critical stenotizations of the right subclavian artery with the presence of subclavian steal syndrome. Subsequently the vascular team attempted to patency the stenosed right subclavian artery, but the calcified lesion resisted. The patient was discharged to the nursing house. In the discharge report, the general practitioner was alerted to inter arm pressure difference, which he must take into account in the management of arterial hypertension. A follow-up examination is planned with consideration of further intervention.

Conclusion

Health insurance companies in Slovakia reimburse preventive examinations every two years. A self-evident part of the preventive examination should be measurement in both arms. This case is an example of the longstanding ignoring of the recommendation. Respecting the recommendation could have led to a timely diagnosis of subclavian artery stenosis and subsequently to a successful intervention.

AORTOCAVAL FISTULA SECONDARY TO ABDOMINAL AORTIC ANEURYSM IN A FEMALE PATIENT: ENDOVASCULAR TWO-PHASE TREATMENT CASE REPORT

Francúz P., Šedivý P., Stehno O., Slezák J., Přindišová P., Šnajdrová A., Kinštová M.

Department of Vascular Surgery, Na Homolce Hospital, Prague

Presentation and Diagnosis

A 68-year-old female patient was referred from the regional surgery department, presenting with hypotension (initial BP 93/50), absence of stool, and abdominal pain lasting several days.

On physical examination, a large, tender, pulsatile abdominal mass was detected; the patient had a known history of a small abdominal aortic aneurysm.

CT angiography revealed a subrenal AAA with leakage into the inferior vena cava, confirming the presence of a primary aortocaval fistula.

Initial Intervention

After appropriate anaesthetic preparation, the patient underwent urgent implantation of a bifurcated stent graft into the subrenal aorta via bilateral common femoral artery access.

Coiling of the right internal iliac artery was necessary prior to the subsequent implantation of a Medtronic bifurcated stent graft, which terminated in the common iliac artery on the left and proximally just below the renal arteries.

Control angiography still showed a clearly visible communication measuring 2 centimetres in width.

Due to the length of the procedure, the amount of contrast medium used, and the patient's hemodynamic stability, we decided to conclude the intervention at this stage, with a plan to implant a tubular stent graft into the inferior vena cava at a later time.

Postoperative Course and Second Stage

Postoperatively, the patient remained haemodynamically stable with minimal catecholamine support. Renal failure was present but did not require renal replacement therapy. However, thrombocytopenia ($26 \times 10^9/L$) and anaemia progressed, necessitating supplementation.

On the 5th postoperative day, we proceeded with the implantation of a GORE tubular stent graft into the inferior vena cava. After stent graft implantation, the aneurysm sac filled slowly, with a significant reduction in leakage and fistula.

The postoperative course was complicated by purulent pneumonia, haemodynamically with minimal and decreasing noradrenaline support, along with gradual weaning. Bowel passage and diuresis were restored. At discharge, the estimated glomerular filtration rate (eGFR) was 1.06 ml/s/1.73 m².

Due to low muscle strength and general exhaustion, the patient was transferred to the regional a rehabilitation facility.

Follow-Up and Outcome

Control CT imaging after three months showed a thrombosed aneurysm sac with no progression in size since the last examination and no signs of endoleak or persistent fistula.

This case highlights the feasibility and effectiveness of a staged endovascular approach in managing an aortocaval fistula secondary to AAA in a female patient. A two-phase strategy enables immediate haemodynamic stabilization and tailored management of the fistula, especially in complex or high-risk cases. Early recognition and individualized planning are critical for achieving favourable outcomes in this rare vascular emergency.

ADVANCED LASER CROSSECTOMY – KLÍČOVÝ KROK V PREVENCI RECIDIV

Glebov D.^{1,2}, Holod M.¹

¹MEDPOND s.r.o., Opava

²VASOMED Clinic s.r.o., Ostrava

Úvod

Recidiva varikózní choroby po chirurgické nebo endovenózní léčbě zůstává významným klinickým problémem, přičemž klíčovou roli v jejím vzniku hraje oblast safenofemorální junkce (SFJ). Standardní endovenózní laserová ablace (EVLA) s ponecháním pahýlu a přítokových větví může vést k přetrvávající refluxní aktivitě, neovaskularizaci a časně recidivě. Advanced Laser Crossectomy (ALC) představuje pokročilý endovenózní přístup zaměřený na kompletní ablací SFJ těsně nad ústím vena femoralis communis (VFC) a okluzí všech přítokových větví. Při běžné EVLA s ponecháním pahýlu o délce 1–2 cm se vystavujeme riziku budoucích komplikací a návratu k situaci známé z minulosti, kdy při klasické operaci varixů byla provedena pouze ligace vena saphena magna bez řádné crossectomie, což vedlo k vysokému výskytu recidiv.

Metodika

Advanced Laser Crossectomy spočívá v cílené endovenózní laserové ablací SFJ s výsledným stavem odpovídajícím EHIT I. Zárok je prováděn v tumescentní anestezii, s optimalizovanou aplikací laserové energie v proximálním úseku SFJ a individuálním přístupem k přítokovým větvím. Hodnocena byla technická úspěšnost výkonu, bezpečnost metody a dlouhodobé klinické výsledky.

Výsledky

Metoda Advanced Laser Crossectomy vykazuje vysokou technickou úspěšnost s kompletním uzávěrem SFJ těsně nad VFC. Nebyly zaznamenány závažné periprocedurální komplikace ani poškození hlubokého žilního systému. Kontrolní ultrazvuková vyšetření s odstupem 6, 12 a 24 měsíců prokázala stabilní nález s výsledky srovnatelnými s klasickou chirurgickou crossectomií s flush ligací junkce. Klinické výsledky naznačují významné snížení rizika recidiv ve srovnání se standardní EVLA.

Závěr

Advanced Laser Crossectomy představuje bezpečnou a efektivní miniinvasivní techniku, která cíleně řeší klíčovou oblast vzniku recidiv varikózní choroby. Precizní ošetření safenofemorální junkce pomocí laseru může významně přispět ke snížení recidiv a ke zlepšení dlouhodobých výsledků endovenózní léčby. Metoda představuje perspektivní krok v moderní léčbě chronického žilního onemocnění.

NEOBVYKLÁ PŘÍČINA AKUTNÍ ISCHEMIE HORNÍ KONČETINY U MLADÉHO MUŽE

Grenar G.^{1,2}, Šrámková J.^{1,2}, Malý R.³

¹Klinika urgentní medicíny, FN Hradec Králové LF UK v Hradci Králové

²Katedra vojenské vnitřní medicíny a vojenské hygieny, Vojenská lékařská fakulta, Univerzita obrany, Hradec Králové

³I. interní kardiologická klinika, FN Hradec Králové LF UK v Hradci Králové

Úvod

Intraarteriální aplikace drogy je vzácnou, avšak klinicky závažnou příčinou akutní ischemie horní končetiny. Patogeneze zahrnuje vazospasmus, trombózu a embolizaci drogových částic do distálního řečiště. Optimální léčebný postup není dosud standardizován.

Metodika (popis případu)

Prezentujeme kazuistiku 21letého muže přijatého na urgentní příjem pro náhle vzniklou bolest pravé horní končetiny. Při vstupním vyšetření byla končetina vitální s hmatnými periferními pulzacemi. V krátkém časovém intervalu došlo k progresi bolesti, změně kožní barvy a ochlazení distálních částí. Pulzace na radiální i ulnární arterii zůstávaly zachovány. V anamnéze bylo zjištěno intravenózní užívání drog s aplikací methylfenidátu do předloktí krátce před vznikem obtíží.

Dopplerovské ultrazvukové vyšetření prokázalo zachovanou průchodnost hlavních tepen horní končetiny. Po konzultaci cévního týmu nebyla indikována katetrizační trombolýza. Zahájena byla konzervativní terapie zahrnující terapeutické dávky nízkomolekulárního heparinu, antiagregační monoterapii, analgetickou léčbu a vazodilatační terapii prostavasinem. Druhý den hospitalizace došlo k přechodnému zhoršení kožních změn a otoku prstů s rizikem amputace distálních falang. Při pokračující terapii byla pozorována postupná regrese ischemických změn. Pátý den je hospitalizace při podpisu negativního reverzu pacientem ukončena.

Závěr

Intraarteriální aplikace drogy představuje diagnostickou i terapeutickou výzvu. Konzervativní léčba může být účinnou alternativou při zachované průchodnosti hlavních tepen a omezeném rozsahu ischemie, zejména v případě poškození ulnárního povodí.

SEX-SPECIFICKÁ INTERAKCE MEZI OBEZITOU, DIABETEM DRUHÉHO TYPU A MORTALITOU

Hubáček J. A.^{1,2}, Dušek L.³, Adámková V.¹

¹Institut klinické a experimentální medicíny, Praha

²III. interní klinika, 1. LF UK a VFN, Praha

³Ústav zdravotnických informací a statistiky ČR, Praha

Úvod

Bylo mnohokrát prokázáno, že jedinci s diabetem nebo s obezitou mají vyšší mortalitu oproti nediabetikům, nebo štíhlým. Přestože obezita je dávana do souvislosti s diabetem, otázka interakce mezi těmito rizikovými faktory a otázka zda případná interakce je shodná u mužů a u žen nebyla dosud sledována.

Metodika

Vztah diabetu 2. typu a obezity s celkovou mortalitou v české populaci byl analyzován v populační studii post-MONICA (N = 2 458 jedinců, v době zařazení do studie ve věku 26–65 let; 53 % žen), kde byla dostupná mortalitní data po dobu 25 let. Z celkové mortality byly vyřazeny násilné příčiny úmrtí a úmrtí na covid-19.

Výsledky

Celková mortalita po 25 letech sledování byla 17 % u žen a 32 % u mužů. U diabetiků byla mortalita signifikantně vyšší než u nediabetiků ($p < 0,000001$; OR = 3,27; 95% CI 2,56–4,18). Podobně, i když ne tak výrazně, byla s vyšší mortalitou spojena i obezita ($p < 0,00001$; OR = 2,09; 95% CI 1,73–2,51). U žen zvyšovaly jak obezita, tak diabetes riziko úmrtí aditivně a obezita měla na pozadí diabetu 2. typu stejný efekt jako u nediabetiček (obě $p < 0,01$). U mužů byly zvýšené hodnoty BMI rizikovým faktorem pouze u nediabetiků ($p < 0,001$), u diabetiků se mortalita mezi obézními a neobézními signifikantně nelišila.

Závěr

Zatímco u žen platí, že zvýšená mortalita je spojena s vyšším BMI jak u diabetiček, tak u nediabetiček, u mužů má vliv na mortalitu obezita pouze u nediabetiků.

Podpořeno MZ ČR – RVO („Institut klinické a experimentální medicíny – IKEM, IČ 00023001“).

CHARAKTERISTIKA A VÝSLEDKY U PACIENTOV PO IMPLANTÁCI KAVÁLNEHO FILTRA – SKÚSENOSTI JEDNÉHO CENTRA

Hudák M., Koščo M., Dekanová L., Pavlíková V., Rašiová M.

Klinika angiologie LF UPUŠ a VÚSCH, a.s., Košice, Slovensko

Úvod

Kaválny filter môže mechanickým zachytením embolu v dolnej dutej žile zabrániť pľúcnej embólii. Napriek nespornej efektívnosti v prevencii pľúcnej embólie u vybranej skupiny pacientov je jeho použitie spojené so značnou kontroverznosťou. Táto štúdia hodnotí periprocedurálne a neskoré komplikácie asociované s implantáciou kaválneho filtra, tiež mieru jeho extrakcie.

Metodika

Do súboru boli zaradení pacienti s akútnou proximálnou hlbokou žilovou trombózou, u ktorých bola realizovaná implantácia kaválneho filtra z dôvodu kontraindikácie, zlyhania alebo komplikácie antikoagulačnej liečby. Retrospektívne sa hodnotila klinická charakteristika pacientov, sklon filtra (tilt) bezprostredne po implantácii, neskoré komplikácie súvisiace so zotrvaním kaválneho filtra v dolnej dutej žile, miera a úspešnosť extrakcie kaválneho filtra, čas zotrvania kaválneho filtra v dolnej dutej žile do extrakcie.

VÝŽIVA VE ZDRAVÍ A NEMOCI

SAMOSTATNÝ MODUL VE SPOLUPRÁCI S PŘEDNÍ ČESKOU ODBORNICÍ

PhDr. Karolína Hlavatá, Ph.D.



WWW.KAZUISTIKY.CZ

Výlučně na Kazuistiky v angiologii online



Výsledky

Inklúzne kritéria splnilo 145 pacientov. U 17 % pacientov bol kaválny filter implantovaný z dôvodu aktívneho krvácania, u 5 % z dôvodu zlyhania antikoagulačnej liečby, u 33 % pacientov z dôvodu chirurgickej operačnej liečby pre neonkologické ochorenie a u 45 % pre potrebu chirurgickej operačnej liečby onkologického ochorenia. 30- a 90-dňová mortalita bola na úrovni 0 % a 4 % v skupine, v ktorej sa extrakcia vykonala; 22 % a 51 % v skupine, kde sa nevykonala. Extrakcia filtra sa vykonala priemerne po 68 dňoch u 35 % pacientov s úspešnosťou 84 % pričom jej miera stúpla na 52 % po zohľadnení pacientov s včasnou mortalitou po implantácii filtra pre významné základné ochorenie. Priemerný sklon filtra bol 6,12 stupňov. Neskoré komplikácie boli na úrovni 18 % (po zohľadnení pacientov s včasnou mortalitou), konkrétne: 77 % penetrácia, 23 % trombóza dolnej dutej žily.

Záver

Skupina pacientov po implantácii kaválneho filtra je značne heterogénna. Klinické výsledky – mortalita a extrakcia filtra závisia od indikácie k zavedeniu. Paraneoplastiká trombóza je v našom súbore nepriaznivým prognostickým znakom. Penetrácia filtra cez stenu dolnej dutej žily predstavuje najčastejšiu neskorú komplikáciu.

ZKUŠENOSTI S EXTERNÍMI STENTY FRAME PRO REDUKCI PRŮTOKU HYPERFUNKČNÍ AVF

Janečková J., Necpal R.
Klinika kardiovaskulární a transplantační chirurgie, Fakultní nemocnice Olomouc

Úvod

Hyperfunkční arteriovenózní fistula (AVF) vedoucí k objemovému přetížení levé komory srdeční (LK) může skončit až srdečním selháním pacienta. Jako hyperkinetické srdeční selhání je označována kombinace vysokého srdečního indexu a symptomy srdečního selhání pacienta. Zásadní je v diagnostice ultrazvukové vyšetření AVF a echokardiografické vyšetření. Pokud má pacient symptomy srdečního selhání a kardiální index vyšší než 3,9 l/min/m² je indikováno operační řešení. Řešení hyperfunkční AVF je dvojitě. AVF lze zrušit a v další době založit AVF novou. To vyžaduje zavedení dočasné nebo trvalé dialyzační kanyly s rizikem kanylových sepsí a rizikem vzniku stenóz v centrálním výtokovém řečišti. Další metodou řešení hyperfunkční AVF je redukce průtoku. Neexistuje jednoznačná metodika redukce průtoku.

Metodika

V rámci operačního řešení hyperfunkční AVF byl peroperačně změřen průtok. Poté byla provedena aneurysmoraphie, na odvodnou žílu v navlečen externí stent Frame a provedena reanastomóza. Následovalo další peroperační měření. V pooperačním období byli pacienti sledováni v tříměsíčních intervalech ultrazvukem.

Výsledky

V období září 2024 – listopad 2025 bylo provedeno 14 redukcí průtoku s využitím stentu Frame. Peroperačně po implantaci stentu byly dosahovány vyšší průtoky než při standardně používané technice aneurysmoraphie a krátkou externí ePTFE manžetou v mediánu 270 ml/min. Během sledování jsou průtoky stabilní, bez nutnosti další intervence. Všechny rekonstrukce jsou průchodné a u všech pacientů došlo ke zmírnění až ústupu dušnosti.

Závěr

Implantace externího stentu Frame v indikaci redukce průtoku hyperfunkční AVF je metoda s dobrými časnými výsledky. V plánu je jejich srovnání s námi standardně používanou metodou po delším sledování.

Práce byla podpořena MZ ČR – RVO (FNOL, 00098892).

TROMBOPROFYLAZE PŘI TERMÁLNÍ ABLACI – PROČ, KDY, JAK DLOUHO?

Kašpar S.
Flebocentrum Hradec Králové

Termální ablace varikózních žilních kmenů přináší potenciální riziko hlubokého žilního zánětu. Zatímco terapeutický uzávěr nedomykavých žil je cílem endovenózního výkonu, propagace trombózy směrem do hloubky (EHIT – Endovenous Heat Induced Thrombosis) je obávanou komplikací, i když je její incidence relativně nízká (EHIT 2 a více cca 1–2 %).

Prozatím nejsou přijata jednoznačná guidelines profylaktické antikoagulace v souvislosti s ablací safénozních kmenů: má být léčba podávána před výkonem nebo až po něm?, jaký je význam pooperačních ultrazvukových kontrol?, kteří pacienti mají zvýšené perioperační riziko?, hraje nějakou roli jejich věk? apod.

Cílem sdělení je rozbor literárních sdělení i vlastních dlouholetých zkušeností v této problematice.

PSEUDOANEURYZMA ARTERIA CAROTIS, KAZUISTIKA

Kocábek T.¹, Šnajdrová A.², Štádlér P.¹, Krulová I.²
¹Oddělení cévní chirurgie, Nemocnice Na Homolce, Praha
²Radiodiagnostické oddělení, Nemocnice Na Homolce, Praha

Kazuistika

90letý muž s diabetes mellitus 2. typu, hypertenzí a hyperlipidemií byl přijat k cévnímu vyšetření pro zvětšující se rezistenci na pravé straně krku. Ultrazvukové vyšetření odhalilo pseudoaneuryzma v oblasti bifurkace pravé arteria carotis communis. Klinicky byla přítomná pulzující, nebolestivá rezistence o velikosti 6 × 4 cm, bez zarudnutí přilehlé kůže. CT angiografie potvrdila diagnózu pseudoaneuryzmatu se zesílenou stěnou a ši-

rokým krčkem. Pacient byl po multidisciplinární diskusi indikován k endovaskulárnímu výkonu, při kterém byl zaveden stentgraft a současně byla provedena embolizace kmene arteria carotis externa cestou pravé arteria femoralis communis. Po výkonu došlo k úplné exkluzi pseudoaneuryzmatu a regresi rezistence bez alterace neurologického stavu pacienta. Etiologie pseudoaneuryzmatu zůstala nejasná, přičemž nejpravděpodobnější se jevila varianta infekčního původu vzhledem k pozitivitě hemokultury s nálezem zlatého stafylokokka a absenci předcházející intervence či úrazu v oblasti krku.

4D FLOW MRI AKO NÁSTROJ KOMPLEXNÉHO HODNOTENIA HEMODYNAMIKY AORTY

Kocan D.¹, Vařejka P.², Poláková Mištinová J.¹

¹III. rádiologická klinika LF UK a NÚSCH, a.s., Bratislava, Slovenská republika

²Oddelenie intervenčnej angiológie, NÚSCH, a.s., Bratislava, Slovenská republika

Úvod

Ochorenia aorty, vrátane bikuspidálnej aortálnej chlopne (BAV), aortálnej regurgitácie (AR), aortálnej stenózy (AS), chronických aortálnych disekcií, predstavujú klinicky významnú skupinu ochorení s heterogénnou hemodynamikou. Abnormálne prietokové vzory, excentrické jety, retrográdny tok a zmeny wall shear stress (WSS) zohrávajú zásadnú úlohu v progresii dilatácie a remodelácie aortálnej stenzy. Konvenčné zobrazovacie metódy majú limitovanú schopnosť tieto komplexné javy kvantifikovať. Four-dimensional flow magnetic resonance imaging (4D flow MRI) umožňuje práve časovo-priestorové hodnotenie prúdenia krvi v celej aorte. Cieľom práce je zhodnotiť klinický prínos 4D flow MRI pri hodnotení ochorení aorty vrátane chronických aortálnych disekcií, so zameraním na kvantifikáciu prietoku a identifikáciu hemodynamických faktorov spojených s progresiou ochorenia.

Metodika

Pomocou 4D flow MRI bola analyzovaná hemodynamika v jednotlivých segmentoch aorty (aortálny anulus, ascendentná aorta, oblúk, descendentná aorta). Hodnotené parametre zahŕňali dopredný a regurgitačný objem, maximálne rýchlosti, objem retrográdneho toku a regionálne rozloženie WSS. Pri chronických disekciách bol analyzovaný prietok v pravom a falošnom lúmene. Výsledky boli porovnané s echokardiografiou a morfológickým zobrazením pomocou CT alebo konvenčného MR.

Výsledky

4D flow MRI umožnila presnejšiu kvantifikáciu AR a AS v porovnaní s echokardiografiou, najmä pri excentrických prietokových jetoch. V descendentnej aorte poskytla detailnú analýzu retrográdneho toku a regionálneho WSS korelujúceho s progresiou dilatácie. Pri chronických disekciách umožnila rozlíšenie prietoku medzi pravým a falošným lúmenom a identifikáciu oblastí nízkeho prietoku a turbulencie spojených s vyšším rizikom aneurysmatickej prestavby.

Záver

4D flow MRI predstavuje významný doplnok konvenčných zobrazovacích metód pri komplexných aortopatiách vrátane chronických disekcií. Poskytuje nové hemodynamické biomarkery s potenciálom zlepšiť stratifikáciu rizika a individualizovaný manažment pacientov.

ANATOMICKÁ EPONYMA V ANGIOLOGII

Musil V.^{1,2,3}, Kachlík D.^{1,2,4}

¹Ústav anatómie 2. LF UK, Praha

²CESKA – Centrum pro endoskopickou, chirurgickou a klinickou anatómiu 2. LF UK, Praha

³Středisko vědeckých informací, 3. LF UK, Praha

⁴Katedra zdravotnických studií, VŠPJ, Jihlava

Poslední funkční verze anatomického názvosloví, uznávaná Českou Anatomickou společností, tedy Terminologia Anatomica (TA 1998), neobsahuje žádná eponyma, neboť byla v roce 1955 definitivně vyloučena z oficiální nomenklatury. V klinické praxi, stejně jako během výuky, se však mnohá používají. Týkají se jak tepených, tak žilních a mízních struktur. Náš příspěvek si dává za cíl představit eponyma, která jsou v běžném užití, jakož i ta zámá pouze specialistům v úzkých oborech, abychom usnadnili komunikaci a porozumění mezi odborníky různých oborů.

Mezi ta první patří Adamkiewicz, Batson, Botallo, Boyd, Cockett, Dandy, Dodd, Galen, Giacomini, Haller, Herophylos, Heubner, Charcot, Labbé, Sherman, Trolard či Willis, mezi ta druhá například Aranzio, Baumgartner, Hyrtl, Kobelt, Kocher/Lichačeva, Kuster, Neubaer, Salvi, Sappey, Vieussens či Vidius.

Cílem tohoto sdělení je shrnout definice a odpovídající oficiální latinské termíny výše zmíněných eponym pro jednodušší orientaci v literatuře.

HYBRID REPAIR OF SECONDARY AORTOENTERIC FISTULA FOLLOWING RUPTURED ILIAC ANEURYSM RESECTION: AORTO-UNI-ILIAC STENTGRAFT AND EXTRA-ANATOMICAL BYPASS

Novotný R.^{1,2}, Bafnec J.^{1,2}, Rokošný S.^{1,2}, Papřoková V.¹, Pribula M.¹, Šubrt Z.^{1,2}, Baláž P.^{1,2}

¹Department of Surgery – Vascular Surgery, Faculty Hospital Královské Vinohrady, Prague

²Third Faculty of Medicine, Charles University in Prague, Prague

Introduction

Secondary aortoenteric fistula (SAEF) is a rare but life-threatening complication after aortic reconstruction, associated with high mortality, particularly in emergency presentations. We present a case of SAEF successfully treated using a hybrid approach combining endovascular exclusion and extra-anatomical bypass.

Case report

A 64-year-old male with a history of emergency open repair of a ruptured left common iliac artery aneurysm in 2021 was admitted five years later with recurrent gastrointestinal bleeding. Gastroduodenoscopy revealed a transuding suture in the duodenum, and computed tomography angiography (CTAG) showed a pseudoaneurysm at the proximal aorto-iliac anastomosis in contact with the duodenum, confirming SAEF. Due to multiple prior laparotomies and high operative risk, a staged hybrid strategy was selected. Initial endovascular exclusion was achieved using a unilateral aorto-uni-iliac stentgraft with lumbar artery embolisation, followed by femoro-femoral crossover bypass. Subsequent open surgery included explantation of the infected aorto-iliac bypass and repair of the duodenal defect.

Results

The postoperative course was uneventful. The patient was discharged on the 23rd postoperative day on long-term antibiotic therapy.

Conclusion

Hybrid repair of secondary aortoenteric fistula enables rapid bleeding control, haemodynamic stabilisation, and avoidance of supraceliac aortic cross-clamping. In high-risk patients with hostile abdomens, this approach represents a valuable alternative to conventional open repair, offering favourable early outcomes and potentially improved survival compared with palliative treatment alone.

ABDOMINAL AORTIC VASCULAR GRAFT INFECTION FOLLOWING AORTOBIFEMORAL BYPASS: A CASE REPORT

Padúch T.^{1,2}, Pis M.¹, Bakirli I.¹, Tomka J.¹, Čelovská D.²

¹Vascular Surgery Department, National Institute of Cardiovascular Diseases, Bratislava, Slovakia

²1st Department of Internal Medicine of Medical Faculty, Comenius University and University Hospital, Bratislava, Slovakia

Background

Abdominal aortic vascular graft infection is a rare but severe complication after open vascular surgery. The management requires a **multidisciplinary approach** involving vascular surgeons, angiologists, radiologists, microbiologists, and anaesthesiologists. Even with appropriate treatment, morbidity and mortality remain high.

Case report

We report the case of a polymorbid 68-year-old lifelong smoker with peripheral arterial disease who had undergone multiple endovascular interventions in both lower limbs and the iliac arterial bed since 2015. In April 2023, due to critical limb-threatening ischaemia manifested by rest pain and distal ischaemic lesions of the right lower limb, an aortobifemoral bypass was implanted. Post-operatively, left groin wound dehiscence required negative pressure wound therapy in May 2023. In June 2023, a proximal femoropopliteal bypass was performed; intra-operative findings revealed a non-incorporated graft limb with perigraft inflammatory infiltration. Despite extensive treatment, incipient sensorimotor deficit, persistent rest pain, and partial non-compliance led to a below-knee amputation in September 2024, followed by transfemoral re-amputation in November 2024 due to wound dehiscence with purulent discharge and muscle necrosis. Follow-up ultrasonography in June 2025 revealed a septated hypoechoic perigraft fluid collection (60 × 30 × 40 mm) on the right side. Labeled leukocyte scintigraphy demonstrated pathological uptake along the aortobifemoral bypass and proximal femoropopliteal bypass. In October 2025, the patient was re-admitted due to bilateral encapsulated perianastomotic collections in groin area detected on ultrasonography. Our multidisciplinary team decided to perform complete explantation of the aortobifemoral bypass followed by in situ reconstruction using a fresh arterial graft. The patient was discharged on long-term antibiotic therapy with regular follow-up at our institution.

Conclusion

Management of vascular graft infections is complex and should be undertaken in specialized centres with multidisciplinary expertise. Although early diagnosis requires multimodal imaging and prolonged, targeted antimicrobial therapy, explantation and reconstruction with suitable graft remains the definitive treatment.

MULTIVISCERÁLNÍ RESEKCE EN BLOC S NÁHRADOU PÁNEVNÍHO ŘEČIŠTĚ U PACIENTKY S KOLOREKTÁLNÍM KARCINOMEM

Papřoková V.¹, Rokošný S.^{1,2}, Bafnec J.^{1,2}, Pribula M.¹, Novotný R.^{1,2}, Šubrt Z.^{1,2}, Baláž P.^{1,2}

¹Cévní chirurgie, Chirurgická klinika, Fakultní nemocnice Královské Vinohrady, Praha

²B. Lékařská fakulta, Univerzita Karlova v Praze, Praha

Úvod

U pacientů s lokálně pokročilým kolorektálním karcinodem infiltrujícím pánevní cévy je k dosažení dlouhodobého přežití zásadní onkovaskulární resekce s dosažením „tumor free“ okrajů (R0 resekce).

Kazuistika

43letá pacientka byla referována pro náhodně zjištěný transmuralní tubulární adenokarcinom céka (G2) s prorůstáním do perikolických měkkých tkání. Přes zahájenou adjuvantní chemoterapii došlo k rozvoji lokálně pokročilé recidivy tumoru s infiltrací zevní pánevní tepny a žíly, močového, m. psoas, děložního rohu a ilea. Pacientka byla indikována k radikální multiviscerální en-bloc resekci zahrnující resekci postiženého střevního úseku a ilických cév s protetikou cévní rekonstrukcí arteria iliaca comunis a externa. Pooperační průběh byl komplikován dehiscencí kolorektální anastomózy se vznikem sterkorální peritonitidy a pánevního abscesu s infekcí cévní rekonstrukce. Pro vysoké riziko ruptury cévní protézy byla následně provedena explantace cévní náhrady a založení extraanatomickeho femoro-femorálního crossover protetického bypassu. Další průběh byl již nekomplikován, s dimisí 23. den s funkční stomií a průchodnou cévní rekonstrukcí.

Závěr

Radikální onkovaskulární chirurgie je jedinou šancí na maximální přežití u pokročilého kolorektálního karcinomu.

PROTEOLYTICKÉ ENZYMY, ZKUŠENOSTI Z PRAXE PRO PRAXI – KAZUISTIKY

Pávek P.

Lymfologická ambulance, Nové Město na Moravě

Charakteristika

Proteolytické enzymy rozkládají bílkovinné makromolekuly hromadící se v mezibuněčném prostředí v důsledku lymfatické a žilní nedostatečnosti. Zlepšují prostupnost mezibuněčného prostředí a tím zlepšují látkovou výměnu lymfatickým a žilním systémem. Snižují viskozitu tělních tekutin (lymfy, krev) – zlepšený transport lymfy a žilní krve. Výsledkem výše uvedeného je vyšší účinnost manuální a přístrojové lymfodrenáže i vyšší účinnost kompresivní léčby – snížení otoku a zlepšení hojivosti rány.

Biologické účinky proteolytických enzymů

Snížení vazivovatení tkáně, jizvení, udržují elasticitu kůže a obranyschopnost kůže proti vlivům zevního prostředí – důsledek – zpomalení stárnutí kůže. Zvyšují regeneraci kůže a zároveň snižují riziko infekce kůže – zmenšení mechanického opotřebení kůže či poškození kůže. Omezení tvorby biofilmu a omezení přilnutí bakterií a kvasinek ke kůži (předpoklad jejich růstu a množení) – výsledkem je snížení rizika dekubitu a snížení rizika zmenšené obranyschopnosti kůže. Dále regenerace kůže, antioxidační účinek, zvýšení imunity kůže a obranyschopnosti.

Použití

- nehojící se rány a dekubity
- vlhké zapáčky
- popáleniny
- úrazy
- pohmoždění a jiné poškození navozené traumatem

Jednotlivé proteolytické enzymy

- trypsin 30 FIP/mg
- chymotrypsin 100 FIP/mg
- papain 3 FIP/mg
- bromelain 4 FIP/mg

FIP je míra enzymatické aktivity dle Mezinárodní farmaceutické federace.

Prezentovány budou 4 kazuistiky (nehojící se rány, popálenina, úraz, pohmoždění).

KVALITA SVALU JE DŮLEŽITĚJŠÍ NEŽ JEHO OBJEM: METABOLICKÉ FENOTYPY A UKAZATELE TĚLESNÉHO SLOŽENÍ JAKO PREDIKTORY ODPOVĚDI NA FYZICKOU ZÁTĚŽ U ISCHEMICKÉ CHOROBY DOLNÍCH KONČETIN

Pekař M.^{1,2}, Ryšková B.¹, Blaha L.¹, Mohr J. A.^{1,2}

¹Komplexní kardiovaskulární centrum, Nemocnice AGEL, Třinec-Podlesí, Třinec

²Fyziologický ústav, Lékařská fakulta, Masarykova univerzita, Brno

Úvod

Tradiční hodnocení křehkosti se zaměřuje na svalovou hmotu, ale vztah mezi fenotypy tělesného složení a funkční výkonností u periferního arteriálního onemocnění (ICHDK) zůstává nedostatečně charakterizován. Zkoumali jsme, jak parametry kvality svalové tkáně a distribuce tuku odvozené z CT korelují s funkční kapacitou svalů u pacientů s ICHDK.

Metody

Do pilotní studie jsme zařadili 8 pacientů s ICHDK ve stadiu intermitentních klaudikací (průměrný věk 62,0 ± 8,4 let). Komplexní vyšetření zahrnovalo CT analýzu tělesného složení na

úrovni L3 (densita a indexovaná plocha svalové a viscerální/subkutánní/intramuskulární tukové tkáně) a funkční testování (30sekundový test vstávání ze židle, síla stisku ruky, 2minutový test chůze). Korelace mezi parametry tělesného složení a funkční výkonností byly analyzovány pomocí Spearmanova korelačního koeficientu.

Výsledky

Kvalita svalové tkáně prokázala silnou pozitivní korelaci s funkcí dolních končetin (densita svalu vs test vstávání ze židle: $r = +0,829$, $p = 0,021$), zatímco index kosterní svaloviny nevykazoval signifikantní korelaci s žádným funkčním parametrem. Viscerální tuková tkáň vykazovala velmi silné negativní korelace s funkční výkonností: vzdálenost 2minutového testu chůze ($r = -0,900$, $p = 0,037$) a síla stisku ruky ($r = -0,775$, $p = 0,041$). Naproti tomu subkutánní tuková tkáň nevykazovala signifikantní funkční korelace. Fenotyp sarkopenické obezity byl potvrzen silnou pozitivní korelací mezi viscerální tukovou tkání a indexem kosterní svaloviny ($r = +0,821$, $p = 0,023$).

Závěr

Pilotní studie ukazuje, že kvalita svalové tkáně – nikoli svalové množství – určuje funkční kapacitu u pacientů s ICHDK. Fenotyp sarkopenické obezity představuje rizikový vzorec nerozpoznávaný tradičními hodnoceními křehkosti. Viscerální tuk představuje metabolicky patologický kompartment. Metabolické fenotypování může zlepšit výběr pacientů pro revaskularizaci a identifikovat kandidáty vyžadující předoperační metabolickou optimalizaci. Studie vyžaduje validaci na větších kohortách.

Grantová podpora: práce byla podpořena interním grantem Agelu INT2023001 a specifickým výzkumem Masarykovy univerzity MUNI/A/1641/2024.

ENDOTEL, VYŠETŘENÍ JEHO FUNKCE A POUŽITÍ V PREDIKCI CÉVNÍCH ONEMOCNĚNÍ

Petrлік M.

Angio Petrлік s.r.o. Žďár nad Sázavou, Praha

Úvod

Endotel, jako jednovrstevná buněčná vrstva vystýlající vnitřek cév, je klíčový pro udržení homeostázy cévního systému. Reguluje vaskulární tonus prostřednictvím uvolňování vazodilatačních faktorů jako oxid dusnatý (NO), prostacyklin (PGI₂) a hyperpolarizační faktory (EDHF), zatímco naopak produkuje vazokonstrikční látky jako endothelin-1 (ET-1) a angiotensin II.

Dysfunkce endotelu je spouštěna rizikovými faktory jako hypertenze, diabetes mellitus, hyperlipidemie, kouření a chronický zánět. To iniciuje aterosklerotický proces tím, že zvyšuje expresi adhezních molekul (např. VCAM-1, ICAM-1, E-selektin), což usnadňuje adhezi a migraci monocytů do intimy cévy.

Historicky byla dysfunkce endotelu popsána v 80. letech 20. století po objevu oxidu dusnatého jako endotelového relaxačního faktoru (EDRF) Robertem Furchgottem a Louisem Ignarroem.

Při dysfunkci endotelu nejde jen o vazodilatační poruchu, ale i prozánětlivý, protrombotický a proaterogenní stav, který předchází klinické projevy ICHDK o několik let.

Metodika

Jako rychlá a nenáročná metoda s dobrou výpovědní hodnotou se jeví pletysmografie palců končetin po reaktivní hyperemii vyvolané suprasystolickou okluzí přívodních tepen palců, kdy 50% zvýšení amplitudy indikuje zdravý endotel. Je vhodná pro ambulantní praxi. Může včas odhalit endotelální dysfunkci, sledovat její vývoj a verifikovat účinek terapeutických postupů, směřujících ke zlepšení.

Výsledky

Dvouletý vyšetřovací program zahrnuje jak zdravé pacienty bez objektivních známek ICHDK, tak ischemiky z řad diabetiků 1. a 2. typu či bez diabetu. I když jde o poměrně krátkou dobu, je zřejmá korelace mezi poklesem poměru amplitud pulzací před a po reaktivní hyperemii a progresí ischemie dolních končetin.

Závěr

Domníváme se, že rozšíření této vyšetřovací metody by přispělo ke screeningu ischemické choroby dolních končetin a zefektivnění její léčby.

PEDÁLNÍ AKCELERAČNÍ ČASY JSOU VHODNÝM VYŠETŘENÍM K DETEKCI PORUCH PERIFERNÍHO PROKRVENÍ U DIABETIKŮ

Piřhová P.¹, Nováková M.¹, Piřha J.²

¹Geriatrická interní klinika, Fakultní nemocnice Motol a Homolka, Praha

²Klinika kardiologie, IKEM, Praha

Úvod

Detekce poruch periferního prokrvení dolních končetin je nedílnou součástí vyšetření pacientů s diabetem. V současné době jsou vedle duplexní sonografie periferních tepen (DUS) dostupná vyšetření ankle brachial indexu (ABI), toe brachial indexu (TBI) a měření transkutánního tlaku kyslíku (tcpO₂). Pro přítomnost mediokalcinózy není vyšetření ABI spolehlivé a měření TBI a tcpO₂ nejsou široce dostupná. Proto se hledají další metody vhodné k detekci poruch periferní cirkulace, které jsou dostupnější. V současnosti je takto testovanou metodou hodnocení pedálních akceleračních časů (PAT) na plantárních tepnách pomocí duplexní sonografie.

Cíl

Naším cílem bylo porovnat hodnoty ABI a TBI s vyšetřením PAT u pacientů s diabetem 1. a 2. typu.

Metodika

Vyšetřili jsme 113 pacientů (29 diabetiků 1. typu, 67 mužů), průměrného věku $64,5 \pm 13,1$ let, s dobou trvání diabetu $20,7 \pm 13,3$ roku. Syndrom diabetické nohy (aktivní ulcerace) byl přítomen u 49 % pacientů. Vyšetřili jsme 221 končetin (5 pacientů bylo po jednostranné vysoké amputaci), z toho 39 končetin bylo již v minulosti revaskularizováno. Pomocí fotopletyzsmografického přístroje jsme stanovili hodnoty ABI a TBI. Ve 2 plantárních tepnách jsme pomocí DUS změřili hodnoty PAT.

Výsledky

Hodnota PAT významně negativně korelovala s TBI ($r = -0,82$, $p = 0,001$), nikoli však s ABI ($r = -0,18$, $p = 0,928$) bez ohledu na typ diabetu. Hodnoty PAT se nepříznivě měnily s věkem a dobou trvání diabetu, identicky se změnami hodnot TBI, ale pouze v případě diabetu 2. typu. U pacientů po revaskularizaci dolních končetin byly hodnoty PAT významně vyšší a TBI významně nižší než u končetin bez anamnézy revaskularizace.

Závěr

Vyšetření pedálních akceleračních časů může být vzhledem k široké dostupnosti ultrazvukových přístrojů alternativní metodou k určení poruchy periferního prokrvení v oblasti dolních končetin u diabetických pacientů, a to zcela srovnatelnou s TBI.

CHIRURGICKÁ EXTRAKCE STENTGRAFTŮ S HYBRIDNÍM ENDOVASKULÁRNÍM OŠETŘENÍM U REKURENTNÍ AKUTNÍ ISCHEMIE DOLNÍ KONČETINY – KAZUISTIKA

Pribula M.¹, Novotný R.^{1,2}, Baláž P.^{1,2}, Rokošný S.^{1,2}, Papřoková V.¹, Bafrnec J.^{1,2}
¹Oddělení cévní chirurgie, Fakultní nemocnice Královské Vinohrady, Praha
²3. lékařská fakulta, Univerzita Karlova v Praze, Praha

Úvod

Endovaskulární techniky v léčbě akutní končetinové ischemie se rychle rozvíjejí. U komplikovaných lézí a opakovaných selhání stentgraftů hrají otevřené a hybridní výkony nadále významnou roli. Cílem kazuistiky je ukázat možnost záchranného hybridního postupu u pacienta s rekurentní akutní ischemií po opakovaných endovaskulárních reintervencích.

Metodika


Kazuistika 65letého muže s dlouhodobou non-compliance k antikoagulační léčbě s rekurentní DVT a perzistující fibrilací

anotace

Emanuel Kwaku Ofori, Seth Kwabena Amponsah (eds.)

Understanding Renal Biochemistry

Insights from Nephrotic Syndrome to Systemic Renal Dynamics



V poznání mechanismů biochemie ledvin došlo v posledních letech k mnohým pokrokům. Významných vylepšení bylo dosaženo v identifikaci biochemických ukazatelů pro časnou diagnostiku a prognózu, rozvoji zcela nových oblastí výzkumu (personalizovaná medicína, terapie kmenovými buňkami, regenerativní medicína) a v neposlední řadě i v přípravě nových farmak.

Klasické markery, jako je třeba kreatinin, cystatin či urea, byly nově doplněny o řadu nových biochemických markerů, které můžeme v praxi či výzkumu použít pro hodnocení funkce ledvin a jejich poškození. Podrobněji je (NGAL, KIM-1, IL-18, TIMP-2...) z pohledu využitelnosti i limitací rozebírá druhá kapitola knih, která následuje po obecném úvodu.

Kniha nabízí čtenáři komplexní pohled a zahrnuje problematiku od základních pojmů, přes praktická témata po pohledy na současný výzkum a vize budoucího vývoje problematiky.

V praktické rovině jsou samostatné kapitoly věnovány např. vztahu nefrotického syndromu k narušení výživy, hepatorenálnímu syndromu, lipidní nefróze (nemoc minimálních změn), vztahu antihelmentik a glomerulonefritidy, pomocným a alternativním postupům a řadě dalších témat. Nechybí terapeutické intervence a léčebné strategie hlavních patologických stavů. Na obecnější témata navazují specializovanější kapitoly věnované např.

renální osteodystrofii, renálním projevům systémového lupus erythematosus či Fanconioho syndromu. A bez výjimky vždy spojují jak současné poznatky, tak i náhled na probíhající výzkum a perspektivy.

Kniha je určena akademickým pracovníkům, mladým vědeckým i studentům. Asi nejužitečnější bude pro specialisty z renálního výzkumu, chemické patologie, lékařské biochemie, farmakologie a patologie, ale zajímat by měla každého specialistu, který upírá svou pozornost k ledvinám.

Kniha není zcela snadno uchopitelná svou strukturou, nicméně pokud mám parafrázovat klasiky, najdete v ní vše, co jste kdy chtěli vědět o biochemii ledvin, najdete v ní vše, co musíte vědět o biochemii ledvin, a ještě o něco navíc.

Tým editorů tvoří dva docenti (chemické patologie a farmakologie) z University of Ghana, kteří při přípravě knihy vedli celkem 24 spoluautorů původem ze čtyř různých kontinentů.

ISBN 978-0-443-33090-2, Academic Press – Elsevier vyšlo v listopadu 2025.

Cena publikace 175 USD, Na stránkách vydavatele (<https://shop.elsevier.com>) je kniha k dispozici se slevou.

síní. V posledních třech měsících podstoupil opakované endovaskulární výkony s implantací stentgraftů/stentů AFS, AP, TTF, ATP. Pro reokluzi a subakutní ischemii byl indikován hybridní výkon: otevřená expozice femoropopliteálního úseku, extrakce trombotizovaných stentgraftů, následně peroperační endovaskulární rekonstrukce.

Výsledky

Bylo dosaženo obnovení průtoku femoropopliteálním řečištěm a zlepšení distálního „run-off“ včetně rekanalizace bérkových tepen s obnovením perfuze dolní končetiny. Klinicky došlo k rychlé regresi ischemických obtíží a časné úspěšné záchraně končetiny. Z důvodu velmi vysokého ischemického rizika byla nastavena dlouhodobá kombinovaná antitrombotická léčba.

Závěr

Hybridní extrakce stentů/stentgraftů z femoropopliteálního segmentu s následnou endovaskulární reintervencí může být efektivní záchrannou metodou u selektovaných pacientů s rekurentní akutní končetinovou ischemií při selhání opakovaných endovaskulárních výkonů. Vzhledem k omezené evidenci je indikace individuální; s narůstající komplexitou a četností endovaskulárních reintervencí lze očekávat rostoucí potřebu hybridních postupů při endovaskulárním selhání.

NAŠE ZKUŠENOSTI S ENDOVASKULÁRNÍ A HYBRIDNÍ LÉČBOU JUXTARENÁLNÍCH A PARARENÁLNÍCH ANEURYZMAT BŘIŠNÍ AORTY

Procházka P.¹, Kučerák J.², Lipár K.³

¹Klinika kardiologie, IKEM, Praha

²Základna radiodiagnostiky a intervenční radiologie, IKEM, Praha

³Klinika transplantační chirurgie, IKEM, Praha

Terapie juxtarenálních a pararenálních výdutí břišní aorty představuje výzvu jak pro chirurgickou, tak i endovaskulární terapii. Pacienti s aneurymatickým poškozením aorty jsou často polymorbidní, tento fakt představuje další zvýšení rizika čistě chirurgického řešení tohoto onemocnění. Současné technické možnosti katetrizačního instrumentaria a možnost výroby fenestrováných a větvených stentgraftů na míru pro pacienta posouvají hranice endovaskulární léčby juxta a pararenálních výdutí břišní aorty. Umožňují také léčbu komplikací (zejména endoleak Ia) po endovaskulární léčbě břišních aneurysmat v minulosti. Endovaskulární léčba je ve srovnání s chirurgickou terapií zatížena nižší 30denní morbiditou a mortalitou, zdá se, že také snižuje riziko akutního i chronického renálního selhání a nutnost dlouhodobé hemodialyzační léčby. Ve světovém měřítku je obecně endovaskulární léčba tohoto typu aneurysmat v současné době preferovanou metodou. Na našem pracovišti jsme v období od 1. 6. 2024 do 31. 12. 2025 léčili 16 pacientů s juxta- a pararenálními výdutěmi břišní aorty a pacienty po EVAR s endoleakem typu Ia s vysokou technickou úspěšností a nulovou 30denní mortalitou.

Our experience with endovascular and hybrid treatment of juxtarenal and pararenal abdominal aortic aneurysms

The treatment of juxtarenal and pararenal abdominal aortic aneurysms poses a challenge for both surgical and endovascular therapy. Patients with aortic aneurysms are often polymorbid, which further increases the risk of a purely surgical solution to this disease. The current technical capabilities of catheterization instruments and the possibility of using of custom made devices are pushing the boundaries of endovascular treatment of juxtarenal and pararenal abdominal aortic aneurysms, as well as enabling the treatment of complications (especially endoleak Ia) following endovascular treatment of abdominal aneurysms in the past. Compared to surgical therapy, endovascular treatment is associated with lower 30-day morbidity and mortality, and also appears to reduce the risk of acute and chronic renal failure and the need for long-term haemodialysis treatment. On a global scale, endovascular treatment of this type of aneurysm is currently the preferred method. At our facility, we treated 16 patients with juxta- and pararenal abdominal aortic aneurysms and patients after EVAR with type Ia endoleak between June 1, 2024, and December 31, 2025, with high technical success and zero 30-day mortality.

SPEKTRUM MIKROCIRKULAČNÝCH OCHORENÍ V PRAXI ANGIOLÓGA

Rašiová M.¹, Pavlíková V.¹, Hudák M.¹, Bavoľárová M.²

¹Klinika angiologie, LF UPJŠ, Východoslovenský ústav srdcových a cievnych chorôb, a.s., Košice, Slovenská republika

²Interné oddelenie, Nemocnica Š. Kukuřu, Michalovce, Slovenská republika

Úvod

Mikrocirkulácia zahŕňa cievy s priemerom menším ako 100 µm, konkrétne arterioly, metaarterioly, kapiláry a venuly a predstavuje približne 99 % vaskulárneho riečiska. Poruchy mikrocirkulácie sa najčastejšie vyskytujú u pacientov s diabetes mellitus, chronickým ochorením obličiek, systémovými ochoreniami spojiva, chronickou vénovou chorobou, sepsou, vírusovými infekciami, ako aj pri preeklampsii a eklampsii.

Metodika

V práci sú prezentované stručné kazuistiky ochorení, s ktorými sa môže angiológ stretnúť v klinickej praxi.

Výsledky

Poruchy mikrocirkulácie sa v klinickej praxi angiológa vyskytujú menej často ako poruchy makrocirkulácie, avšak môžu viesť k významnej morbidite a zhoršeniu kvality života pacientov. Analyzovaná je Charcotova neuro-osteo-artropatia, sekundárny Raynaudov syndróm a sekundárna erytromelalgia, pričom je podrobne rozobratý klinický obraz, možné komplikácie a terapeutické možnosti.

Záver

Včasná diagnostika porúch mikrocirkulácie a ich správna diferenciálna diagnostika sú kľúčové pre optimalizáciu liečby a prevenciu závažných komplikácií. Znalosť klinických prejavov a terapeutických možností týchto ochorení je nevyhnutnou súčasťou každodennej praxe angiológa.

ASSOCIATION OF VENA SAPHENA MAGNA AND NERVUS SAPHENUS – NOTES ON CLINICAL ANATOMY

Sedlák A.
Ústav anatómie, 2. LF UK, Praha

Background

The superficial neurovascular bundle of the medial aspect of the leg consists of the great saphenous vein and the saphenous nerve. In clinical practice, procedures on the great saphenous vein include autologous graft harvesting or varicose stripping. Due to the intimate relationship between the vein and the nerve, the latter may be easily damaged during such procedures.

Methods

One hundred and fifty-five limbs were dissected. Dissection was performed in the medial aspect of the leg. The medial condyle of the femur and the apex of the medial malleolus were selected as adequate points of reference.

Results

Totally, four variants/types of mutual relationship between the great saphenous vein and the saphenous nerve were investigated. Two intersections between the structures of interest were present in 14.84% of limbs (Type I), one intersection among 40.00% of lower limbs (Type II). Additionally, in 27.74% of limbs, a substantial distance between the vein and the nerve was detected (0.5–30 mm; Type III). Lastly, an intimate relationship (below 0.5 mm in horizontal axis) between the structures of interest was found among 17.42% of lower limbs.

Conclusion

The tight association of the vein and the nerve was found in most legs. Nevertheless, due to a large variability seen in points of intersection, the authors cannot recommend any reliable pattern. In virtually all limbs, an intimate relationship was found in the distal third of the leg (common access site), further elevating the risk of injury. Therefore, performing a pre-operative ultrasonographical examination, especially in venous pathologies, is highly recommended.

BOVINNÍ PERIKARD V CÉVNÍ CHIRURGII – KDY HO POUŽÍT?

Soukup P., Fiala R., Černý Š.
Klinika kardiovaskulární chirurgie, 2. LF UK a FN Motol a Homolka, Praha

Úvod

Bovinní perikardiální záplaty představují v cévní chirurgii odolnou alternativu k žilním či syntetickým graftům. Standardně se využívají při rekonstrukčních výkonech na tepnách, včetně řešení komplikací po kanylacích (ECMO). Aktuální studie však upozorňují na možné zvýšené riziko ranných infekcí (SSI) u těchto xenograftů. Na naší klinice používáme boviní perikardiální záplaty u širokého spektra pacientů, kromě běžných elektivních výkonů také u pacientů s postpunkčními komplikacemi či tepennými defekty po ECMO kanylách.

Metodika

Retrospektivní studie 214 pacientů podstupujících akutní a elektivní výkony s implantací perikardiální záplaty v letech 2024–2025.

Výsledky

Xenografty v našem souboru měly 99,96% patenci ve 30 dnech. Celková incidence SSI byla 18,7 % (40), povrchových SSI bylo 34 (15,88 %), z čehož 11 vyžadovalo hospitalizaci s aplikací V.A.C. terapie, všechny byly úspěšně zhojeny, hlubokých SSI bylo 6 (2,8 %), z toho 4 úspěšně zhojeny, 1 vyžadovala extra-anatomický bypass a 1 skončila exitem. Stran rizikových faktorů – u pacientů bez SSI a s povrchovou SSI byl medián BMI 27 a 27,15 kg/m², avšak u pacientů s hlubokou infekcí byl 32 kg/m². CHRI se vyskytovala u pacientů bez infekce v 9 %, s povrchovou SSI v 11 % a s hlubokou SSI v 11 %. ICHS se vyskytovala u pacientů bez SSI ve 4 %, u povrchových SSI ve 44 % a u hlubokých SSI ve 33 %. Pacienti s CLTI měli nejvyšší riziko rozvoje hluboké SSI.

Závěr

Celkový počet SSI při použití bovinního perikardu je téměř shodný se zkušeností jiných pracovišť používajících perikard, avšak v naší kohortě byl nižší počet hlubokých SSI a větší podíl povrchových SSI. Xenografty jsou dobrou a dostupnou alternativou k autologním žilním či protetickým záplatám zejména u komplexních pacientů s CLTI, ECMO kanylami, vysokým BMI, CHRI či s jiným důvodem vysokého rizika infektu.

ŘEŠENÍ ENDOFIBRÓZY ZEVNÍ ILICKÉ ARTERIE U PROFESIONÁLNÍ CYKLISTKY – KAZUISTIKA

Suková N.¹, Velička Z.¹, Šercl M.²

¹Kardiocentrum, Krajská nemocnice Liberec

²Radiodiagnostické oddělení, Krajská nemocnice Liberec

Úvod

Endofibróza zevní ilické arterie (AIE) je vzácná, neaterosklerotická příčina námažové ischemie dolních končetin, typicky postihující vysoce výkonné vytrvalostní sportovce, zejména profesionální cyklisty. Zlatým standardem léčby zůstává chirurgická rekonstrukce, avšak v posledních letech se objevují zkušenosti s endovaskulárním přístupem u selektovaných pacientů.

Metodika

Prezentujeme kazuistiku profesionální cyklistky bez kardiovaskulárních rizikových faktorů aterosklerózy, vyšetřené pro námažové klaudikace dolních končetin. Diagnostika zahrnovala zátěžové měření kotníkových tlaků, zátěžový duplexní ultrazvuk a angiografické metody (DSA, MRA, CTA). Léčba byla vedena endovaskulárně s použitím perkutánní transluminální angioplastiky a implantace stentů Supera.

Výsledky

V roce 2015 byla provedena PTA AIE vlevo s následnou implantací stentu Supera pro neuspokojivý hemodynamický efekt prosté angioplastiky. V roce 2016 byla obdobně řešena stenóza AIE vpravo. Od provedených výkonů přetrvává výborný klinický efekt s úplným vymizením klaudikací. Dlouhodobé sledování v období 2016–2025 prokazuje stabilní nález bez stenózy, potvrzený i CT angiografickou rekonstrukcí z března 2025.

Závěr

Kazuistika dokumentuje možnost dlouhodobě úspěšné endovaskulární léčby endofibrózy AIE u pečlivě vybraných pacientů. Přestože chirurgická léčba zůstává standardem, endovaskulární přístup může představovat alternativu u nemocných preferujících méně invazivní řešení. Stent Supera díky svým mechanickým vlastnostem nachází uplatnění i mimo femoropopliteální řečiště.

DYNAMIKA ZMIEN PARAMETROV ARTÉRIOVEJ TUHOSTI U PACIENTOV V PRIMÁRNEJ PREVENCII V PRIEBEHU 5-ROČNÉHO SLEDOVANIA

Szabóová E.¹, Fatľová E.¹, Lisovszki A.²

¹Pavol Jozef Šafárik University in Košice and East Slovak Institute of Cardiovascular Diseases, Faculty of Medicine, Department of Angiology, Slovakia

²Pavol Jozef Šafárik University in Košice and LP University Hospital in Košice, Faculty of Medicine, 4th Department of Internal Medicine, Slovakia

Úvod

Niektoré funkčné markery cievnej stený sú asociované so subklinickou aterosklerózou, navyše artériová tuhosť predpovedá poškodenie cieľových orgánov a budúce kardiovaskulárne príhody u hypertenzných pacientov. Hoci existujú rôzne metódy na meranie artériovej tuhosti, detekcia rýchlosti pulznej vlny je odporúčaná neinvazívna a jednoduchá metóda merania.

Ciele

V priebehu 5-ročného follow-up sledovať dynamiku a predikciu zmien parametrov artériovej tuhosti u klinicky zdravých jedincov.

Metodika

Vyšetrili sme 187 klinicky zdravých jedincov, 75 mužov (40,1 %) a 112 (59,9 %) žien, bez známych kardiovaskulárnych (KV) komorbidít, vo veku 35–55 rokov, bazálne a na konci 5-ročného sledovania (141 respondentov). Sledovali sme antropometrické, klinické a laboratórne parametre. Artériovú tuhosť sme charakterizovali karotido-femorálnou rýchlosťou pulzovej vlny (cfPWV) a augmentačným indexom (Aix). Vyhodnocovali sme výskyt artériovej tuhosti a vplyv KV rizikových faktorov na progresiu tuhosti artériovej stený v našom súbore.

Výsledky

Takmer každý tretí asymptomatický jedinec mal detegovanú artériovú tuhosť. Počas 5 rokov bol nárast prevalencie Aix (-7,51 % vs. -3,69 % ± 29,38 %; p < 0,05), pričom prevalencia hypertenzie (AH) bola 25,8 %. Potvrdili sme signifikantnú pozitívnu asociáciu medzi artériovou tuhosťou (cfPWV, resp. Aix) a výskytom AH (B = 1,86, resp. 19,33), dyslipoproteinémie – DLP (B = 2,4, resp. 21,25), celkovým cholesterolom (B = 0,65, resp. 8,41) a LDL-cholesterolom (B = 0,76, resp. 10,67) a negatívnu signifikantnú asociáciu medzi cfPWV, resp. Aix a mužským pohlavím (B = -1,09, resp. -18,88). V multivariačnej analýze signifikantnými silnými spoločnými prediktormi cfPWV, resp. Aix boli AH (B = 4,97, resp. 25,29), DLP (B = 4,27, resp. 32,69) a pozitívna rodinná anamnéza (B = 4,77, resp. 17,36).

Závěr

V priebehu sledovania sme u klinicky zdravých jedincov vo veku 35–55 rokov preukázali ustálený charakter cfPWV

a mierny nárast parametrov Aix. AH sa javí ako najsilnejší prediktor artériovej tuhosti (súhlasne s literatúrou). Včasná detekcia artériovej tuhosti pomáha pri začatí preventívnych opatrení na ochranu pred progresiou cievneho poškodenia.

TROMBOTICKÉ KOMPLIKACE PO EVAR A FEVAR: ROLE HYBRIDNÍCH VÝKONŮ

Šanderová M.¹, Fiala R.¹, El Samman K.¹, Pádr R.², Černý Š.¹

¹Klinika kardiovaskulárnej chirurgie, 2. LF UK a FN Motol a Homolka, Praha

²Klinika zobrazovacích metod 2. LF UK a FN Moto a Homolka, Praha

Úvod

Okluze stentgraftu patrí medzi možné komplikácie po endovaskulárnej liečbe aneurysmatu subrenálnej aorty. Môže sa manifestovať ako akútne alebo chronické končetinové ischemie, prípadne probíhať asymptomaticky. Medzi najčastejšie rizikové faktory patrí nutnosť extenzie raménka stentgraftu do zevní pánevnej tepny, výrazné vinutí a angulácie pánevnej tepen či jejich stenózy. Okluzie graftu predstavuje významnú príčinu reintervencie po EVAR a jej riešenie často vyžaduje chirurgický, endovaskulárny alebo hybridný prístup.

Metodika

Retrospektívne sme analyzovali soubor pacientů, kteří v období od ledna 2016 do prosince 2025 podstoupili implantaci stentgraftu pro aneurysma subrenální aorty (EVAR a FEVAR) na našem pracovišti. Z celkového souboru byli identifikováni pacienti s trombotickou komplikací stentgraftu, definovanou jako okluzie raménka nebo kompletní obliterace stentgraftu. Hodnoceny byly klinické projevy, čas výskytu komplikace, lokalizace uzávěru a způsob léčby.

Výsledky

V uvedeném období bylo implantováno 190 stentgraftů pro aneurysma subrenální aorty. K okluzi graftu došlo u 15 pacientů (7,9 %). Ve třech případech (20 %) se uzávěr objevil do 30 dnů od implantace. Nejčastější manifestací byla akutní končetinová ischemie (73,3 %). Ve většině případů došlo k okluzi pravého raménka stentgraftu (10; 66,7 %). Uzávěr levého raménka byl prokázán u 4 pacientů (26,7 %). U 1 pacienta došlo k obliteraci těla stentgraftu a ramének. Většina pacientů podstoupila hybridní výkon – chirurgickou tromboektomií s perioperační angiografií a PTA. U dvou pacientů byl zvolen konzervativní postup pro absenci obtíží.

Závěr

Endovaskulární léčba aneurysmatu subrenální aorty je v našem souboru spojená s rizikem trombozy raménka stentgraftu v 7,9 %, což se shoduje s údaji v literatuře. Včasná diagnostika a správná volba terapeutického postupu jsou zásadní pro za-

chování končtiny. Hybridní přístup umožňuje efektivní řešení většiny uzávěrů. Multidisciplinární přístup je klíčový pro optimální klinický výsledek.

KEĎ SEKUNDA ROZHODUJÚ, PÔROD NA INTERVENČNEJ SÁLE PIIBO

Šmagalová M., Tomková D.

Kardiocentrum Agel a.s., Košice-Šaca, Slovensko

Moderná perinatológia čelí nárastu život ohrozujúcich stavov, ako sú patologické formy placenty, či masívne pôrodnice krvácanie. Tieto stavy si vyžadujú okamžitý prechod z pôrodnej sály na hybridnú intervenčnú sálu.

Koordinácia multidisciplinárneho tímu predstavuje logistickú a odbornú výzvu. Tradičné postupy často narážajú na priestorové limity a potrebu simultánneho riešenia stavu matky aj novorodenca.

V prednáške analyzujeme kazuistiku a protokol uplatňovaný na intervenčnej sále. Zameriavame sa na technické aspekty prípravy sály, zloženie intervenčného tímu (pôrodník, anesteziológ, angiológ). Dáta ukazujú, že výkony na intervenčnej sále znižujú riziko krvácania a nutnosť trvalého podviazania ALL u žien.

Pôrod na PIIBO nie je len medicínsky výkon, ale organizačnou stratégiou zachraňujúcou životy.

CO BY MĚL ANGIOLOG VĚDĚT O SRDEČNÍM SELHÁNÍ

Štěrbáková G.

Ambulance srdečního selhání, Kardiologická klinika LF a FN Plzeň

Srdeční selhání je závažné a časté onemocnění. V roce 2025 bylo v ČR více než 400 000 pacientů se srdečním selháním a incidence bude i nadále narůstat. Srdeční selhání je klinický syndrom charakterizovaný typickými symptomy a provázaný objektivními známkami, se kterými se ve svých ambulancích může běžně setkat i angiolog. Základem léčby srdečního selhání bez ohledu na ejekční frakci levé srdeční komory je farmakoterapie, díky které se v posledních letech velmi zlepšila prognóza pacientů. Bez ní má ale srdeční selhání závažnou prognózu. Důležitě je stanovení diagnózy a časné zahájení léčby. Stejně jako u jiných onemocnění je i u srdečního selhání velmi důležitá prevence. K té patří i správná léčba diabetes mellitus, arteriální hypertenze a dyslipidemie, tedy typických rizikových faktorů aterosklerózy, jejíž komplikace rovněž často řeší angiolog.

Přednáška přináší přehled o klasifikaci a fenotypech srdečního selhání, shrnuje doporučené diagnostické a terapeutické postupy.

S ohledem na častý výskyt a závažnost srdečního selhání a řadu jeho různých fenotypů je orientace v problematice a mezioborová spolupráce důležitá nejen pro kardiology.

PATIENT WITH RECURRENT CRYPTOGENIC ISCHEMIC STROKES

Tokarčíková K.¹, Semančík J.¹, Marcinková M.¹, Kizeková L.¹, Javorský M.¹, Dostálová K.²
¹IVth Internal Department, Faculty of Medicine, Pavol Jozef Safarik University and Louis Pasteur University Hospital, Kosice, Slovakia
²Slovak Medical University – Bratislava, Slovakia

Background

Cryptogenic strokes account for up to 30% of ischemic strokes, and their aetiology cannot be determined using routine examination methods.

Methods

We describe the case of a 77-year-old female.

Results

Patient with a history of arterial hypertension, dyslipidaemia, autoimmune thyroiditis, chronic urate TIN, hyperuricaemia, after total knee joint replacement, after CHE, HYE, TE, after recent recurrent cryptogenic ischemic strokes in the left carotid basin (10/2024, 11/2024, 01/2025), 2× with resolution of symptoms after systemic thrombolysis, 1× systemic thrombolysis not administered due to time delay, with MR-verified ischaemic stroke of the frontal and insular cortex on the left. USG of extracranial arteries, brain CT, CTAG of intracranial and extracranial arteries, brain MR, MRAG of intracranial and extracranial arteries, Holter ECG, EEG, LP performed at the Neurology Department did not clarify the cause. Admitted to the IVth Internal Department in Košice. Mild neurological deficit persists (expressive fatigued speech disorder, mild central lesion of n. VIII dx.). Laboratory findings: mild normocytic normochromic anaemia, elevated D-dimer, elevated lipoprotein (a). We consider the aortic arch to be the source of thromboembolism, although the plaque appears stable on CT aortography (the patient was taking high-dose statins and dual antiplatelet therapy). A 24-hour Holter ECG records paroxysms of supraventricular tachycardia, TEE foramen ovale patens, which is not indicated for closure due to hemodynamic insignificance and age over 65 years. Thrombophilic state, rheumatological cause excluded. TTE ruled out infective endocarditis. We indicated to add anticoagulant therapy to antiplatelet therapy, continued with treatment by high-dose statins, ezetimibe, and added propafenone. For mild anaemia, prolonged APTT, and idiopathic elevation of factor VIII we did additional haematological examination that did not confirm sticky platelet syndrome, and infectious and paraneoplastic causes were ruled out. As a part of cancer screening, we performed a gastroscopy and found two stomach ulcers and bulbitis. Colonoscopy, gynaecological examination, breast ultrasound, chest X-ray, and abdominal ultrasound showed no pathology. Ultrasound of the lower extremities vessels showed no phlebothrombosis or stenosis, and ultrasound of the extracranial arteries showed no stenosis or occlusion.

Conclusion

In the context of the examinations performed, we assess ischemic stroke as being of cardioembolic aetiology.

RENÁLNA DENERVÁCIA – ÚLOHA SESTRY PRI INTERVENČNOM VÝKONE

Uličný V.
Jednotka intervenčnej angiológie, VÚSCH, a.s. Košice, Slovensko

Cieľom prednášky je predstaviť výkon renálnej denervácie ako liečby hypertenzie, možnosti prevedenia rôznymi denerváčnymi systémami a metódami, jej priebeh na intervenčnej sále angiologickej kliniky a taktiež prezentovať nezastupiteľnú úlohu sestry v procese intervenčného výkonu.

Prednáška reprezentuje štatistickú úspešnosť liečby hypertenzie touto metódou a ich štúdie.

MANAGEMENT PÉČE O PACIENTA PŘED A PO LYMFOVENÓZNÍ ANASTOMÓZE

Vidim T.
Chirurgické oddělení, Oblastní nemocnice Kolín, a.s., Kolín

Kauzální chirurgické výkony na lymfatickém systému zahrnují lymfovenózní spojku mikrochirurgickou a supermikrochirurgickou metodou. Tyto výkony vyžadují nejen předoperační přípravu formou komplexní dekongestivní terapie, ale i objektivizaci předoperačních „startovních“ parametrů (obvody končetiny, objem končetiny), popis lokálního nálezu a úvodní dotazník kvality života. Tato data jsou důležitá pro hodnocení výsledků operace. Nedílnou součástí předoperační přípravy je i farmakoterapie, proteolytické enzymy a preventivní podání ATB krytí v případě výskytu erysipelu. Lymfodrenážní terapie je snahou o optimalizaci stavu měkkých tkání.

Perioperačně podáváme antibiotické krytí chráněného koagula, pokračujeme v proteolytické terapii a podle typu výkonu volíme druh kompresní terapie.

V pooperačním období jsou rozdílné názory na časnost a četnost kompresní terapie. Shoda panuje v nezbytném užití antiagregační terapie a léčbě proteolytickými enzymy. Antibiotická terapie je individualizována dle aktivity zánětlivých parametrů a anamnestických dat výskytu erysipelu či jiných zánětlivých afekcí měkkých tkání.

Nedílnou součástí pooperačního výstupu je i hodnocení kvality života dotazníkovou formou a objektivizace fyzikálních parametrů končetin.

Autoři v uvedeném sdělení shrnují vlastní zkušenosti ve srovnání s literaturou a dostupnými pravidly jiných pracovišť.

LYMFEDÉM A ERYSIPEL

Vojáčková N.

Dermatologické centrum Anděl, Praha


Erysipel je nejčastější infekční komplikací lymfedému, na druhou stranu se považuje za častou příčinu vzniku lymfedému. Pokud vznikne erysipel u pacienta bez předchozí anamnézy lymfedému, mohlo by se ale jednat o do té doby nerozpoznanou lymfatickou insuficienci. Toto bylo prokázáno v některých studiích lymfoscintigraficky na druhé nepostižené končetině. Správně fungující lymfatický systém je zásadní pro efektivní imunitní odpověď na přítomnost bakterií. Tato důležitá role lymfatického systému v antimikrobiální obraně může vysvětlovat zvýšený výskyt erysipelu u pacientů s lymfedémem. Léčbu erysipelu je nutné zahájit co nejdříve, antibiotika podávat v dostatečné dávce po dostatečnou dobu. Vzhledem k etiologii (původcem je streptokok) jsou lékem první volby penicilinová antibiotika.

Erysipel je závažnou komplikací sekundárního lymfedému horních končetin, který vzniká v souvislosti s léčbou nádorového onemocnění prsu. Často recidivuje, a tím dochází k dalšímu zhoršení stavu otoku. Mezinárodní studie s cílem identifikovat výskyt a rizikové faktory pro vznik erysipelu u pacientek s lymfedémem horních končetin zahrnula 2 160 pacientek. Ze závěrů studie vyplývá, že incidence erysipelu byla v souboru 11 % za rok, celoživotní prevalence 22 %. Rizikové faktory byly délka trvání lymfedému a stupeň závažnosti. Studie dále poukazuje na důležitost správné léčby lymfedému, která vede ke stabilizaci otoku. Největší důraz se klade na správnou kompresi. V případě pokročilého lymfedému s akumulací podkožní tukové tkáně se doporučuje zvážit liposukci, kdy kombinace liposukce a komprese vedla ke snížení recidiv erysipelu. V otázce preventivního podávání antibiotik se liší guidelines americká (po 3–4 recidivách za rok) a anglická (po 2 recidivách za rok). Erysipel v 85 % případů postihuje dolní končetiny. Incidence erysipelu u pacientů s lymfedémem dolních končetin se udává 36–48 %. Nejčastějším rizikovým faktorem pro recidivující erysipel je lymfedém, zvláště pokročilejší stadia. Studie s 1 016 pa-

anotace

Roger E. Thomas (ed.)

Medications for older persons Recommendations, Harms, Evidence



Roger E. Thomas je emeritní profesor rodinné medicíny na univerzitě v Calgary (Alberta, Kanada). Spolu s týmem 38 spoluautorů připravil k vydání monografii věnovanou specifickým geriatrické farmakoterapie. Podtitul knihy – doporučení, rizika, důkazy – přesně vystihuje obsah publikace.

Geriatrická farmakoterapie nabývá v posledních dekadách na významu. Zvyšuje se počet pacientů seniorního věku, přibývá nových farmak i rozšiřujících indikací k jejich podání. Z jiného pohledu se ovšem také zvyšuje počet nemocných s neúměrnou polyfarmakoterapií. Pro klinickou praxi byly navrženy nástroje usnadňující identifikaci potenciálně nevhodných léčiv, lékových skupin a postupů u geriatrických pacientů. Rozšíření v klinické praxi dosáhla americká Beersova kritéria a také evropská STOPP-START kritéria. Těmto a příbuzným hodnoticím nástrojům, stejně jako metodám hodnocení nežádoucích účinků léčiv, jsou věnovány první čtyři kapitoly této monografie. Obecné kapitoly knihy uzavírá přehled lékových interakcí alkoholu nahlížených z pohledu geriatrické farmakoterapie.

Základem knihy pak jsou specializované kapitoly věnované farmakologickým skupinám – antihypertenzivní, antidiabetické, antikoagulační léčbě, terapii úzkosti, nespavosti, osteoporózy, předcházení pádům, neuroleptikům/antipsychotikům a nesteroidním antiflogistikům.

Například v kapitole věnované specifčnosti preskripce antidiabetik u starších pacientů najdeme, krom obecného pohledu a vztahu patofyziologie diabetu a věku pacientů, rozbor všech hlavních lékových skupin (biguanidy, sulfonylurea, DPP-4 inhibitory, SGLT2i, GLP-1 RA, glitazony, glinidy, akarbóza i inzulin) z pohledu jejich silných a slabých stránek pro preskripci u seniorů, ať již se jedná o jejich antidiabetickou účinnost, vliv na kardiovaskulární systém, rizika hypoglykemie, ovlivnění tělesné hmotnosti, vazby na výskyt deprese, nežádoucí účinky apod. Závěry jsou důsledně opírány o výsledky klinických studií, kterým je věnována nezanedbatelná pozornost. Samostatné subkapitoly jsou věnovány také mezinárodním doporučeným postupům a problematice polypragmatie a mezilékových interakcí. Ostatní specializované kapitoly jsou konstruovány analogicky.

Monografie je doplněna podle potřeby tabulkovými přehledy a důsledně odkazuje citacemi na evidenci v klinických studiích.

Velmi užitečná může být všem lékařům v klinické praxi, kteří pracují s geriatrickými pacienty.

ISBN 978-0-443-29025-1, 1. vydání, Academic Press, Elsevier, 2025.

Cena tištěného vydání 165 Eur. Na stránkách vydavatele (<https://www.eu.elsevierhealth.com>) je kniha k dispozici se slevou a také v elektronické verzi.

cienty se sekundárním lymfedémem po liposukci zkoumala rizikové faktory a molekulární mechanismy pro vznik erysipelu a faktory ovlivňující míru redukce objemu končetiny a délku trvání efektu. Ze závěrů studie vyplývá, že rizikové faktory pro recidivující erysipel jsou starší věk, obezita, hyperlipidemie, meziprstní tinea. Molekulární mechanismy pro erysipel u pacientů s lymfedémem nejsou dostatečně známy. Ve studii byly odebrány vzorky podkožní tukové tkáně. Na podkladě analýzy byla pozorována deregulace signálních drah P13/AKT, TGF beta a p38 MAPK, které přispívají k depozici tukové tkáně, chronickému zánětu a fibróze a tím k lymfatické dysfunkci. Součástí prezentace jsou kazuistiky pacientů s lymfedémem a recidivujícím erysipemem.

RAYNAUDŮV FENOMÉN, DIAGNÓZA V ČASE A MORTALITA

Zeman J., Zuntová P., Veselová T., Zubajová K.
Fakultní nemocnice Bulovka, Praha

Úvod

Naše dvacetileté zkušenosti ve sledování pacientů s Raynaudovým fenoménem (RF) potvrzují, že klíčovou roli pro léčbu a prognózu hraje včasná, správná diagnóza, což zejména u nejzávažnějších, tj. autoimunitních onemocnění, vyžaduje mnohdy delší sledování. Odhad vývoje a prognózy RF tak je složitější, než prostý součet morbidit a mortality jednotlivých diagnóz s projevy sekundárního RF (SRF) – tím spíše, že korelace určité diagnózy a procenta výskytu konkrétního příznaku RF se různí. Je třeba počítat s neznámými veličinami, a to jaký počet pracovních diagnóz primárních RF (PRF) se v čase změní v sekundární RF (SRF) a jaký je počet spontánně uzdravených případů RF.

Metoda

Vybrali jsme retrospektivně z dlouhodobě sledovaných pacientů a z těch, kteří byli u nás vyšetřeni a ochotni spolupracovat a odpovědět na telefonické otázky, reprezentativní vzorek 200 pacientů. Diagnóza RF byla stanovena na základě anamnézy, klinického vyšetření, kapilaroskopického vyšetření a v případě „nespecificky abnormálního“ nálezu kapilaroskopického byla diagnóza upřesňována laboratorními vyšetřeními a pletysmografickým nebo LDF vyšetřením.

Výsledky

Nejspolehlivějším prediktorem přehodnocení PRF na SRF je „nespecificky abnormální“ kapilaroskopický nález. Pokud nebyl brán v úvahu, bylo překlasifikováno v minulosti přibližně 20 % případů. V případě pokračování sledování těchto sporných nálezu bylo do 2 let překlasifikováno přibližně 5 % případů.

Závěr

1. Přehodnocení diagnózy RF je možné minimalizovat pravidelným sledováním pacientů s nejistým kapilaroskopickým nálezem 2× ročně.

2. Výskyt RF při použití volnějších diagnostických kritérií (stačí změny barvy jednoho prstu, bez průkazu pozitivit testování v laboratorních podmínkách) s věkem stoupá a výskyt SRF koreluje se zvýšeným rizikem kardiovaskulárních onemocnění.
3. Přibližně ve 20 % případů RF spontánně vymizel.

Raynaud's phenomenon, diagnosis over time and mortality

Introduction

Our twenty years of experience in monitoring patients with Raynaud's phenomenon (RP) confirm: Early correct diagnosis plays a key role in treatment and prognosis. This often requires longer follow-up, especially for the most serious cases autoimmune diseases. Development estimate and prognosis of RP is thus more complicated than a sum of morbidity and mortality of individual diagnoses manifesting Secondary RP (SRP). Moreover, since the correlation of a certain diagnosis, and the percentage of a particular RP symptom varies, it is necessary to include unknown variables, namely the number of working diagnoses of Primary RP (PRP) transition into SRP over time and the number of spontaneously disappeared cases of RP.

Method

We retrospectively selected a representative sample of 200 patients from long-term follow-up patients and those who were examined by us and willing to co-operate and answer telephone questions. Diagnosis of RP was determined on the basis of the medical history, clinical examination, capillaroscopic examination, and in the case of „non-specifically abnormal“ capillaroscopic findings, the diagnosis was refined by laboratory, plethysmographic or LDF examinations.

Results

The most reliable predictor of PRP re-assessment to SRP is a „non-specifically abnormal“ capillaroscopic finding. If it was not taken into account, re-classification in the past was 20% of the time. In the case of continued monitoring of these disputed findings, approximately 5% of cases were re-classified within two years.

Conclusions

1. PRP to SRP progress can be minimized by regular monitoring of patients with uncertain capillaroscopic findings half-yearly.
2. The incidence of RP with use of looser diagnostic criteria (changes in the colour of one finger are sufficient, without a proof of positivity by testing in laboratory conditions) increases with the age and the incidence of SRF correlates with an increased risk of cardiovascular diseases.
3. In about 20% of cases, RP spontaneously disappeared.

ANATOMICAL BACKGROUND FOR THE CANNULATION OF THE EXTERNAL JUGULAR VEIN

Žáková Š.^{1,2}, Pončáková K.^{1,4}, Keselica K.³, Kachlík D.^{1,2}

¹Department of Anatomy, Second Faculty of Medicine, Charles University, Praha

²Center for Endoscopic, Surgical and Clinical Anatomy (CESKA), Second Faculty of Medicine, Charles University, Praha

³Department of Anesthesia and Intensive Care, Third Faculty of Medicine, Charles University and FNKV University Hospital, Praha

⁴Department of Radiology and Nuclear Medicine, Královské Vinohrady University Hospital, Praha

Introduction

The external jugular vein usually arises by the confluence of the posterior auricular vein and the posterior division of the retromandibular vein and drains into the venous angle or its vicinity. It is a very variable structure, concerning its origin, course, calibre, termination and incidence.

Methods

The use of the external jugular vein entry site for central vein cannulation is reported to have a low success rate but a lower

complication rate compared to internal jugular vein or subclavian vein cannulation. The approach via the external jugular vein is not coined and there is both a need and a lack of the strong anatomical data supporting the feasibility of the procedure.

Results

110 anonymised patients were enrolled in a retrospective study of computed tomography scans and 6 body donors embalmed by a classical formaldehyde method were dissected. The calibre of the external jugular veins allows for the safe insertion of both peripheral and central venous catheters. A distance greater than 5 mm between structures is considered a safe zone. The internal jugular vein, being in the closest proximity to the external jugular vein, is at the greatest risk of injury. In 5.45% the external jugular vein was absent.

Conclusion

Based on our results and the anatomy of this region the distance between the external jugular vein and others important anatomical structures is safe for inserting both peripheral and central catheters. The risk of damage occurs in 7.2% when the distance between the external and internal jugular veins is less than or equals 5 mm.

Možné nutriční deficity po bariatrických operacích

Karolína Hlavatá

OB Klinika, Praha

Při vyšších stupních obezity nebo přítomných zdravotních komplikacích představují bariatrické zákroky velmi účinný nástroj řešení obezity. Bariatrické řešení obezity je schopno nejen zlepšit, ale i úplně vyléčit řadu onemocnění vzniklých v souvislosti s obezitou, přičemž zároveň působí jako prevence proti vzniku těchto onemocnění.

Úspěšnost redukce hmotnosti po operaci však do značné míry závisí na compliance pacienta a na dodržování režimových opatření, jelikož operace je pouze dílčí částí dlouhodobé léčby. Pro minimalizaci rizik vyplývajících z nedostatečné výživy jsou velmi důležité důkladné a opakované nutriční konzultace, a to jak před plánovaným zákrokem, tak v následném období. U malabsorbčních a kombinovaných výkonů je nezbytná trvalá kontrola a substituce mikro- a makronutrientů.

Možná rizika související s výživou

Bariatrické operace se v zásadě dělí na restriktivní (omezující velikost žaludku) a malabsorpční (vedoucí ke sníženému vstřebávání živin). Potencionální nedostatky ve výživě se odvíjí od typu provedeného chirurgického zákroku a samozřejmě od spolupráce pacienta. Principem restriktivních operací (adjustabilní gastrická bandáž, plikace žaludku, sleeve gastrektomie) je zmenšení objemu žaludku a omezení množství přijímané stravy. U malabsorpčních výkonů (hlavním představitelem je biliopankreatická diverze) je obcházena horní část tenkého střeva (duodenum a proximální jejunum), což zabrání vstřebávání značné části přijímaných živin. Provádějí se i kombinované výkony, které zmenšují kapacitu žaludku a zároveň omezují vstřebávání živin, příkladem je Roux-en-Y gastrický bypass.

Nutriční komplikace po bariatrických operacích bývají způsobeny hlavně restrikcí energetického příjmu, malabsorpčí živin a mnohdy také nutričními deficity přítomnými již před operací. Výskyt a závažnost nutričních nedostatků závisí především na typu operace a s ní souvisejícím stupni malabsorpce, dlouhodobém výživovém stavu jedince a jeho stravovacích zvyklostech. Další možnou příčinou zhoršeného nutričního stavu, vedoucího k deficitnímu příjmu živin, je intolerance některých druhů potravin. Potíže se objevují hlavně v prvních šesti měsících od operace a týkají se zejména červeného a drůbežího masa, rýže a citrusových plodů. Lze se setkat i s nesnášenlivostí mléka, což je dáno sekundární laktózovou intolerancí vznikající v důsledku rychlejšího přestupu tráveniny ze žaludku do tenkého střeva.

Které nutriční látky bývají nejčastěji deficitní?

Operace restriktivního typu nebývají spojeny se závažnějšími nutričními nedostatky. V případě nevhodného výběru potravin pacientem však hrozí proteinová malnutrice, nízký příjem vápníku, železa a vitamínu D.

Malabsorpční zákroky jsou v porovnání s restriktivními operacemi z hlediska případných karencí rizikovější, zejména s ohledem na snížené vstřebávání vápníku, železa, mědi, vitamínu D, vitamínu B12, zinku, hořčíku a mědi.

Bílkoviny

Příjem bílkovin bývá snížen po všech bariatrických operacích, riziko rozvoje proteinové malnutrice je však nejvýraznější po malabsorpčních zákrocích. V těchto případech vykazuje 18–25 % pacientů deficit bílkovin, u restriktivních operací to jsou 2 %. Rizika plynoucí z nedostatečného příjmu bílkovin se potencují při stavech spojených se zvýšenou potřebou bílkovin, jako je například těhotenství nebo závažnější infekce. Častou příčinou proteinové malnutrice je také pacientova nespoupráce.

Příjem bílkovin bývá nízký zejména v prvním roce po operaci, kdy je redukce hmotnosti nejvyšší. Nedostatek bílkovin ve stravě pak může vést k nežádoucímu úbytku aktivní svalové hmoty, pocitům hladu a ve výsledku k porušování redukčního režimu. Projevem dlouhodobějšího nedostatečného příjmu bílkovin je únava, otoky, zhoršené hojení ran a vypadávání vlasů. Mírné vypadávání vlasů je sice v prvních měsících po bariatrické operaci normální, pokud ale přetrvává i po šesti měsících od zákroku, je třeba myslet na deficit proteinů.

Podle současných doporučení by měl příjem bílkovin činit alespoň 65–75 g/den. V případě biliopankreatické diverze je minimální doporučený příjem bílkovin 90 g, lépe však 120 g/den.

Doporučeného příjmu bílkovin není snadné dosáhnout, a to z několika důvodů. Klíčová je v tomto případě práce nutričních terapeutů, jejichž úkolem je ukázat pacientovi zdroje bílkovin a poukázat na fakt, že obsah bílkovin je v mnoha potravinových zdrojích nízký. Řada lidí se například domnívá, že ve 100 g masa je 100 g bílkovin nebo že jeden jogurt postačí k pokrytí denní dávky bílkovin.

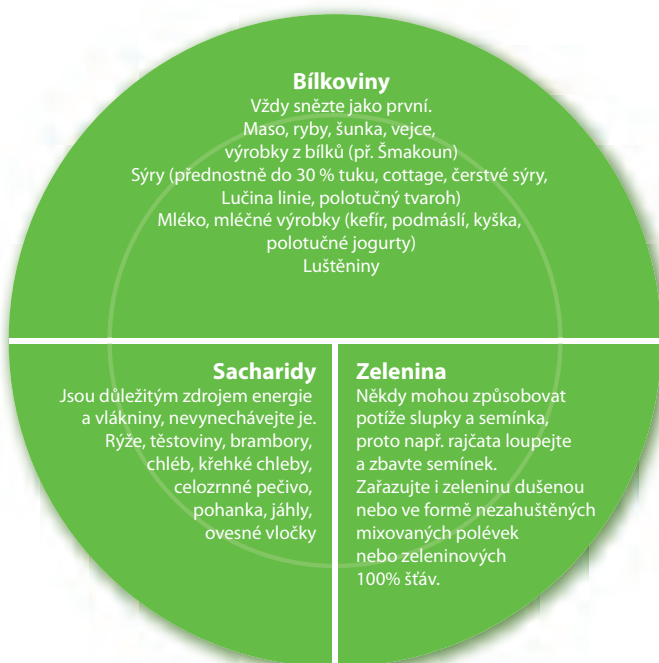Při vysvětlování zásad stravování po bariatrické operaci se s úspěchem uplatňuje použití názorných pomůcek. Patří mezi

ně například misky a nádoby o objemu 150 ml, ukázky bariatrického talíře a/nebo potravinové pyramidy, fotografie srovnávající běžnou a bariatrickou porci atp. Pacient by si měl sám před operací vyzkoušet, jak velká je porce o objemu 150 ml, co obnáší pravidelný jídelní režim nebo pití tekutin odděleně od pevné stravy.

Důležité je opakovaně zdůraznit nutnost zařazovat bílkoviny ke každému pokrmu. Příčinou nedostatečného příjmu bílkovin může být vedle nízké úrovně nutriční gramotnosti i laktózová intolerance vedoucí k vyřazení mléčných výrobků z jídelníčku. Zajištění adekvátního příjmu bílkovin může být problematické u pacientů, kteří z různých důvodů odmítají maso nebo nekonzumují ryby či mléčné výrobky. Tyto skutečnosti by měl pacient včas sdělit nutričnímu terapeutovi, aby mohli společně hledat odpovídající náhrady. Například klient nemusí konzumovat mléko a jogurty, které nemá rád, ale může zařadit tvaroh nebo tvrdé sýry, jež toleruje bez problémů, maso je možné nahradit výrobky ze sóji nebo využívat fortifikované náhrady mléka.

V prvních obdobích po operaci (tj. fáze tekuté stravy následovaná fází kašovitou) je doporučováno používat speciální modulární dietetika (např. Protifar, Fresubin protein powder) v množství alespoň 30 g/den. Vysokobílkovinné doplňky stravy mají však své místo i v dlouhodobém režimu. Může se jednat o doplňkové proteinové nápoje, tyčinky nebo již zmíněná modulární dietetika. Velmi důležitá je spolu s množstvím bílkovin i jejich kvalita, především s ohledem na obsah leucinu, který v pooperačním období napomáhá udržení svalové hmoty. Nejvydatnějšími zdroji leucinu jsou vejce, maso, tvrdé sýry, luštěniny, sójové výrobky a proteinové doplňky stravy na bázi syrovátky.

Obr. 1: Tzv. bariatrický talíř



Vitamin D

Vitamin D je ukázkovým příkladem, kdy nutriční komplikace vznikající po operaci mohou mít kořeny již v předoperačním období. Obezita je totiž sama o sobě jedním z rizikových faktorů pro nedostatek vitamínu D. Odborná literatura udává široké rozpětí (od 33 do 80 %) prevalence deficiencie vitamínu D u obeztních pacientů. Důvodů, proč tomu tak je, může být několik. Zmiňována je nedostatečná doba oslunění daná krátkým pobytem venku, používání krémů s UV filtry, nanášení make-upu a oblékání dlouhých kalhot a rukávů. Mezi další možná vysvětlení deficitu vitamínu D u obeztních jedinců patří snížená biologická dostupnost vitamínu D₃ a dále věk.

Bariatrický talíř v praxi

Lepší představu o podobě vyváženého jídelníčku po bariatrické operaci pomáhá nastínit tzv. bari-talíř. Ukazuje, jakým způsobem by měla být porce o objemu 150 ml rozdělena na dezertním talíři. S ohledem na zvýšený příjem bílkovin by polovinu talíře měly zaujímat potraviny bohaté na bílkoviny, o druhou půlku se dělí sacharidy a zelenina (obr. 1).

Obr. 2: Rybí filé s pečeným bramborem a dušenou zeleninou



Zdroj obrázku: archiv autorky

Největší podíl z celkové 150 ml porce (polovina) zaujímá ryba (použita byla celá kostka filé), čtvrtina talíře brambory (použita byla čtvrtina jedné brambory) a zbývající čtvrtina talíře připadá na polévkovou lžici dušené zeleniny.

Z fotografie je patrné, že plátek knäckebrotu je bohatě natřený Lučinou linie. Může to být zpočátku nezvyklé, ale po bariatrické operaci je třeba mít stále na mysli, že bílkoviny mají přednost.

Velikost porce se po bariatrické operaci zmenšuje na 150 ml, což je v porovnání s běžnou porcí přibližně třetina porce.

Jak předcházet nutričním nedostatkům

Důležité je dodržovat následující opatření:

- Pečlivě odměřujte velikost porce na 100–150 ml za použití vhodných odměrek. Odměrování má význam i tehdy, když

Obr. 3: Svačina v podobě knäckebrotu, Lučina linie, lžičky džemu a jablka



Zdroj obrázku: archiv autorů

Obr. 4: Srovnání velikosti běžné a bariatrické porce



Zdroj obrázku: archiv autorů

má pacient velikost porce „v oku“. Postupem času se totiž objevuje tendence plíživě zvětšovat velikost porce, a tím i navyšovat energetický příjem.

- Tekutiny přijímate odděleně od pevné stravy (před jídlem má být rozstup 30 minut a po jídle 60 minut), tekutiny popíjete, nepijte najednou objem větší než 100 ml. Nedoporučuje se pít s brčkem, jelikož se tak hůř kontroluje množství vypitých tekutin. Nejvhodnější jsou sportovní lahve s „pítkem“, které umožňují regulovat přijímané množství tekutin. Popíjení mezi jídly je významné i z důvodu zajištění dostatečné hydratace, a tím i prevence rychlého vypití většího množství tekutin z důvodu žízně. Při výběru tekutin dávejte přednost nekalorickým nápojům. Džusy, nektary, slazené nápoje nebo káva se smetanou jsou energeticky bohaté a mohou být příčinou pomalé redukce nebo stagnace hmotnosti.
- Důkladně sousto rozžvýkejte, nehltejte, jezte a pijte pomalu.

- Jestliže se již cítíte nasycení, přestaňte jíst, popř. dojezte bílkovinnou část pokrmu.
- Dbejte na to, aby každý hlavní pokrm (tj. snídaně, oběd a večeře) obsahoval všechny složky tzv. bari-talíře (bílkoviny, sacharidy, malé množství tuku a zeleninu/ovoce).
- Operace není všemocná, proto trvale dodržujte zásady redukční diety.
- Pro vaši kontrolu je ideální si dlouhodobě zapisovat jídelníček.
- Buďte opatrní s konzumací alkoholu. Alkohol je sám o sobě kalorický, a navíc nepříznivě ovlivňuje sebekontrolu.
- V případě malabsorpčních zákroků dbejte na substituci multivitaminovými preparáty, vápníkem, železem, vitaminem K a vitaminem D. Po malabsorpčních výkonech je vždy doporučována celoživotní denní profylaktická perorální suplementace vitaminů a mikronutrientů ve formě multivitaminových/multivitaminových doplňků stravy, kde jsou alespoň tři čtvrtiny všech mikronutrientů. Suplementovaná dávka by měla tvořit 200 % doporučené denní dávky pro zdravé osoby (RDA), ve vyšší dávce je nutné suplementovat specificky vápník, přednostně ve formě kalcium citrátu. Doporučená denní dávka substituce po BPD je 1 000–2 000 mg vápníku a vitaminu D v dávce 800–3 000 IU s postupným zvyšováním až na 300 000 IU/týden.
- Dbejte na pravidelný jídelní režim a pestrost stravy.

Závěr

Nerespektování výživových doporučení v časném pooperačním období může vést k závažným komplikacím. V pozdějším období může být porušování diety příčinou nedostatečných úbytků hmotnosti nebo opětovného přibírání. Jak již bylo zmíněno, důležité jsou pravidelné kontroly u lékaře a nutričního terapeuta.

Literatura

1. Brolin, R. E., LaMarca, L. B., Kenler, H. A., Cody, R. P. Malabsorptive gastric bypass in patients with superobesity. *J Gastrointest Surg* 6, 2: 195–203, 2006.
2. Busetto, L., Dicker, D., Azran, C. et al. Practical recommendations of the obesity management task force of the European Association for the study of obesity for the post-bariatric surgery medical management. *Obes Facts* 10, 6: 597–632, 2017.
3. Dolan, K., Hatzifotis, M., Newbury, L. et al. A clinical and nutritional comparison of biliopancreatic diversion with and without duodenal switch. *Ann Surg* 240, 1: 51–56, 2004.
4. Fried, M. Bariatrická a metabolická chirurgie: Nové postupy v léčbě obezity a metabolických poruch. Praha: Mladá fronta, 2011.
5. Heber, D., Greenway, F. L., Kaplan, L. M. et al. Endocrine and nutritional management of the post-bariatric surgery patient: an Endocrine Society Clinical Practice Guideline. *J Clin Endocrinol Metab* 95, 11: 4823–4843, 2010.
6. Layman, D. K. The role of leucine in weight loss diets and glucose homeostasis. *J Nutr* 133, 1: S261–S267, 2003.
7. Mechanick, J. I., Youdim, A., Jones, D. B. et al. Clinical practice guidelines for the perioperative nutritional, metabolic, and nonsurgical support of the bariatric surgery patient – 2013 update: cosponsored by American Association of Clinical Endocrinologists, The Obesity Society, and American Society for Metabolic & Bariatric Surgery. *Obesity (Silver Spring)* 21, Suppl. 1: S1–S27, 2013.

8. Dagan, S. S., Goldenshluger, A., Globus, I. et al. Nutritional recommendations for adult bariatric surgery patients: clinical practice. *Adv Nutr* 8, 2: 382–394, 2017.
9. Westerterp-Plantenga, M. S., Lejeune, M. P. G. M., Nijs, I. et al. High protein intake sustains weight maintenance after body weight loss in humans. *Int J Obes Relat Metab Disord* 28, 1: 57–64, 2004.
10. Westerterp-Plantenga, M. S. The significance of protein in food intake and body weight regulation. *Curr Opin Clin Nutr Metab Care* 6, 6: 635–638, 2003.

PHDR. KAROLÍNA HLAVATÁ, PH.D.
OB klinika
Pod Krejcárkem 975
130 00 Praha 3
e-mail: karolina.hlavata@gmail.com

Obezita – manuál pro lékaře

Martin Haluzík, Jakub Mitro

Léčba obezity dostala do rukou v posledních dvou letech velmi mocné nástroje. Jsou jimi nová farmaka ze skupiny inkretinových mimetik, která svou antiobezitickou účinností dosahují či dokonce přestihují postupy bariatrické chirurgie. Tyto nové léky mají nejen antiobezitický a antidiabetický účinek, ale doslova pleiotropní působení v řadě orgánových systémů. Benefity jsou doloženy i pro terapii řady komplikací spojených s obezitou a nadváhou a i mimo ně – od kardiovaskulárních účinků po vlivu na játra.

Unikátní je také skutečnost, že ve své základní antiobezitické indikaci nejsou tyto léky hrazeny z veřejného zdravotního pojištění (a zatím stojí nemalé částky) a současně je může předepisovat lékař jakékoliv specializace, včetně všech lékařů praktických.

Specialisté tak stojí před náročným úkolem přiblížit terapii obezity svým kolegům, lékařům ostatních oborů, pro které terapie nadváhy a obezity dosud nebyla jejich prioritou.

Profesor MUDr. Martin Haluzík, DrSc. a MUDr. Jakub Mitro, MBA připravili edukační brožuru pro lékaře s praktickým návodem pro léčbu obezity. Kniha vychází vnakladatelství GEUM a nese záštitu Výboru České obezitologické společnosti.

V šesti kapitolách se autoři věnují dietní i pohybové léčbě a farmakoterapii obezity, doplňkově zmiňují také psychologické aspekty léčby obezity, spánkovou hygienu a bariatrii. Hlavní pozornost je však zaměřena na farmakoterapii nadváhy a obezity. Ta vychází z nejnovějšího algoritmu terapie antiobezitiky představené Evropskou asociací pro studium obezity (EASO) a mapuje všechna dostupná antiobezitika a jejich vlastnosti, způsoby použití i efektivitu. Výlučně praktické zaměření publikace nevynechává důležité aspekty, jako je rychlost titrace dávkování, nežádoucí účinky, možné dotazy pacientů či ceny terapie.

Lékaři všech odborností mají tak k dispozici vysoce praktický, fundovaný a přitom úsporný návod farmakoterapie obezity a nadváhy za pomoci moderních antiobezitik, který se svým zaměřením podobá doporučenému postupu.

GEUM, 2025, ISBN 978-80-87969-76-2, 1. vydání.



Celý text je k dispozici také v PDF na našich stránkách:



Bohumil Prusík

26. 5. 1886 – 6. 9. 1964

Kapitoly z historie

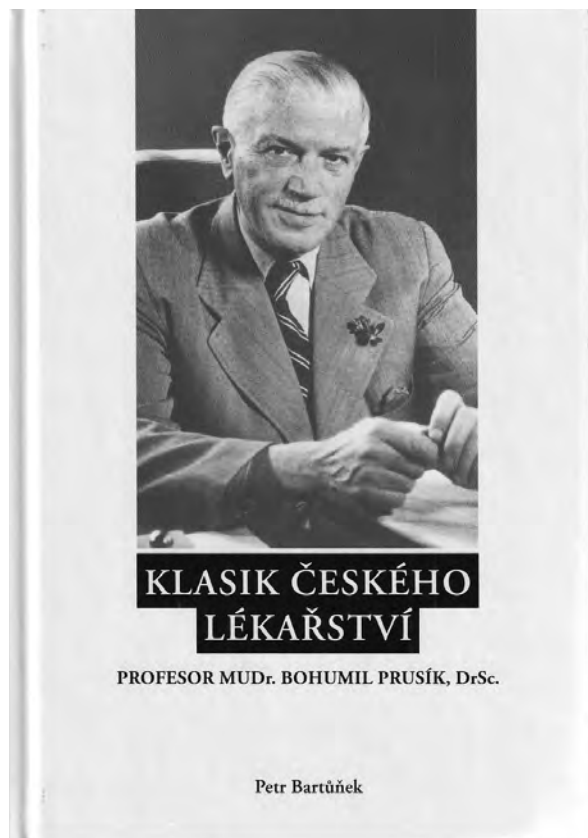
Jeden z velikanů československé medicíny Bohumil Prusík se narodil v západočeských Klatovech, kde byl jeho otec, Blažej Prusík, váženým a oblíbeným profesorem na zdejším gymnáziu (byl mimo jiné třídním profesorem Emila Frídy, tedy Jaroslava Vrchlického, který na něj vzpomíná jako na sice přísného, ale spravedlivého kantora). Na tomto gymnáziu také Bohumil v roce 1905 složil maturitu – o generaci dříve na něm maturoval jiný slavný lékař, pozdější profesor, Josef Thomayer. Prusík byl vynikající student, zároveň však velmi společenský a se smyslem pro humor. U spolužáků měl přezdívku Theofil, která se v rodině udržela až do jeho smrti. Ještě jako gymnazista studoval soukromě jazyky, zejména francouzštinu a angličtinu, což později využil při svých studijních cestách.

Vystudoval lékařskou fakultu tehdejší Karlo-Ferdinandovy univerzity v Praze – studia zakončil promoci v roce 1910. V následujících letech pracoval jako externista na oční a gynekologicko-porodnické klinice, později se stal asistentem na II. lékařské klinice v Praze u **prof. Josefa Thomayera** (1853–1927) a **prof. Josefa Pelnáře** (1872–1964).

V této době také podnikl řadu studijních cest do Švýcarska (po tuberkulózních sanatoriích), Německa (Halle), Anglie a jiných států. Pracoval na klinikách v Edinburghu, Liverpoolu a v Londýně u slavných **profesorů Thomase Lewise a Jamese Mackenzieho**. Během svých cest jen náhodou nepřišel o život. Při přesunu z Londýna do Paříže chtěl vyzkoušet nový dopravní prostředek – vzducholod, ale všechna místa na její palubě již byla vyprodána. V novinách se pak dočetl o jejím ztroskotání, jež nikdo z cestujících nepřežil.

Velmi brzy se začal zajímat také o výzkum a publikoval v Časopise lékařů českých a v Lékařských rozhledech odborné články např. o vztahu infekčních chorob a rakoviny či o angině pectoris. Docenturu z vnitřního lékařství získal v roce 1920 za práci *Periferní cévy a jejich účast na oběhu krevním*. Hodnotící referát tehdy přednášel slavný chirurg **prof. Otakar Kukula** (1867–1925) a mimo jiné v něm řekl: „...*Bohumil Prusík je pilný a seriózní badatel, který se nespokojuje cestami připravenými, nýbrž kráčí kupředu za vlastními náměty; v něm vyrůstá naší fakultě nadaný a slibný internista...*“. O šest let později byl Bohumil Prusík jmenován mimořádným profesorem (nejprve neplaceným a v roce 1928 placeným) a v roce 1935 pak řádným profesorem. Při této příležitosti ve své nástupní přednášce jasně vyjádřil svůj přístup k internímu lékařství: „...*Vnitřní lékařství je patologická fyziologie člověka. Klinik je pozorovatel, fyziolog je experimentátor...*“.

V roce 1930, ve svých 44 letech, převzal po **prof. Antonínu Veselém** vedení propedeutické kliniky, kterou po uzavření českých vysokých škol proměnili němečtí okupanti na lazaret SS



Zdroj obrázku: archiv redakce

(klinika takto fakticky zanikla a nebyla již nikdy obnovena). Většina jejího personálu přešla do Vinohradské nemocnice, kde prof. Prusík vedl po dobu druhé světové války interní oddělení. Spolu se svými spolupracovníky pomohl mnoho lidí uchránit od totálního nasazení v Německu pomocí fingoaných a falešných zdravotních záznamů a diagnóz. I vůči okupačním úřadům působila v těchto případech autorita a věhlas prof. Bohumila Prusíka. Již 9. května 1945 převzal bývalou německou kliniku, která byla změněna na IV. interní kliniku, a v jejím čele stál až do roku 1958.

Bohumil Prusík patří k nejpozoruhodnějším osobnostem naší lékařské vědy. Dokázal úspěšně spojit teorii s praxí, ale také práci léčebně preventivní, výukovou a výzkumnou. Již před druhou světovou válkou zavedl řadu nových diagnostických i terapeutických postupů a metod. V roce 1912 (pouhé dva roky po své promoci) zakoupil v zahraničí za své vlastní peníze elektrokardiograf (jednalo se o vůbec první takový přístroj na našem území) a jako první český lékař s ním u nás pracoval. Traduje se, že o deset let později na něm – rovněž jako první lékař v Čechách – diagnostikoval infarkt myokardu, což se setkalo s ostrým odporem **prof. Jaroslava Hlavy** (1855–1924). Proto o tomto svém zjištění raději pomlčel a nepublikoval jej.

Mezi jeho zásluhy spojené s diabetem patří, že již v roce 1922 radikálně změnil léčení cukrovky dietou. V témže roce zavedl také mikrometodu ke stanovení glykemie, začínal titrovat cukr, poprvé určil bazální metabolismus, prováděl kapilaroskopii. Dospěl k závěru, že u pacientů s úplavicí cukrovou, kde je metabolismus porušen, se často vyskytuje závažná arterioskleróza.

Uvádí se také, že v roce 1923 u nás jako první zavedl inzulin do léčení diabetického kómatu – podle jiných pramenů o toto prvenství soupeří s **prof. Josefem Charvátlem** (1897–1984). Kdo byl opravdu první není až tak podstatné, rozhodující bylo, že inzulin se u nás uplatnil tak brzy po svém objevení. Z iniciativy prof. Prusíka byla v roce 1934 založena v Praze první dvouletá Vyšší škola pro výchovu dietních pracovníků.

Z jeho dalších zásluh připomeňme, že byl zakladatelem československé angiologie a vykonával rovněž funkci prezidenta Mezinárodní angiologické unie od roku 1961 až do své smrti. Ač se věnoval především kardiologii, byl také prvním místopředsedou Československé ligy proti revmatismu. Pomáhal budovat československou gastroenterologii, pneumologii, hematologii, biochemii, gerontologii a geriatrii. Až do své smrti byl předsedou Československé gerontologické společnosti. Z celkového počtu jeho více než 200 vědeckých prací měly světový ohlas např. studie o účinku kyseliny nikotinové a jejích derivátů u cévních chorob nebo studie o vlivu adrenalinu na myokard při úplné síňkomorové blokadě. Zabýval se studiem Bürgerovy choroby. Dokázal obsáhnout interní lékařství v celém jeho rozsahu. Za tyto své zásluhy byl jako první Čechoslovák v roce 1938 navržen na udělení Nobelovy ceny za medicínu a fyziologii; bohužel začátek druhé světové války zmařil další jednání v této záležitosti.

Z jeho významných odborných prací připomeňme alespoň *Funkcionální vyšetřování zažívacího systému a ledvin, Nemoci plic a pohrudnice, Nemoci srdce a cév, Propedeutika vnitřních nemocí* či *Nemoci končetinových cév v klinické praxi* (spolu se **Zdeňkem Reinišem**, který po něm později převzal vedení angiologické laboratoře). Byl zvolen členem-korespondentem Československé akademie věd, byl čestným nebo dopisujícím členem 14 zahraničních vědeckých institucí. I v důchodu ještě

pracoval jako profesor-konzultant. Zemřel v Mariánských Lázních v roce 1964. Jeho jméno nese hlavní lázeňská budova (**Prusíkův ústav**) v Konstantinových Lázních.

Dodejme, že byl nadšený muzikant a měl absolutní hudební sluch (jeho vynikající sluch mu umožňoval již pouhým uchem rozpoznávat i složité srdeční vady). Byl výborný hudebník a uměl velmi dobře hrát na pět hudebních nástrojů – klavír, housle, violu, cello a klarinet. Prof. Vladimír Vondráček (1895–1978) ve své knize *Lékař vzpomíná* uvádí, že již na klatovském gymnáziu vytvořil Bohumil Prusík studentský symfonický orchestr (první housle v něm hrál pozdější světoznámý dirigent Václav Tallich, pozdější šéf opery Národního divadla v Praze). Přátelil se také s výtvarníky, např. s Jakubem Obrovským.

Bohumil Prusík byl pozoruhodný i jako člověk. Byl sice přísný a nesnášel nepořádek, dokázal ostře vyhubovat, ale zároveň byl vlídný. K pacientům měl mimořádně lidský přístup. Svým podřízeným lékařům tykal a do jeho pracovny se zásadně mohlo vcházet bez klepání. Chodil perfektně oblečen a vyznačoval se dokonalým společenským chováním. Vypráví se o něm, že každé jeho seznámení s novým přístrojem končilo jeho poruchou. Platilo to rovněž o jeho automobilu, což mu ovšem nebránilo, aby se krátce po získání řidičského průkazu nevydal svým autem na delší zahraniční cestu.

Vladimír Puchmayer a Petr Bartůněk napsali o Prusíkovi poutavou knihu nazvanou *Bojovník proti bolesti*. Zakončeme naši vzpomínku na Bohumila Prusíka dvěma citáty jeho výroků z této knihy: „*Pokud nemocný stůně a choroba trvá, starej se, abys přijal odměnu, neboť po uzdravení nemocného a vyléčení choroby se nikdo nestará o placení*“. A druhý – „*Člověk musí umět žít, být vyrovnán se vším a především znát své možnosti. I odchod ze světa musí mít svou formu.*“

Josef Švejnoha

KAPITOLY Z HISTORIE

SAMOSTATNÝ MODUL VĚNOVANÝ ŽIVOTOPISNÝM MEDAILONŮM
VÝZNAMNÝCH OSOBNOSTÍ MEDICÍNY



WWW.KAZUISTIKY.CZ

Výlučně na Kazuistiky v angiologii online

Pokročilá žilní insuficience v kombinaci s chronickou lymfatickou insuficiencí

V rámci kongresu České lymfologické společnosti ČLS JEP, uskutečněného v Brně v říjnu 2025 (LYMPHO 2025), proběhlo ve spolupráci se společností Servier symposium s názvem **Moderní přístup v péči o pacienty s pokročilou žilní insuficiencí kombinovanou s chronickou lymfatickou insuficiencí**. Anatomické poměry a souvislosti cévního a lymfatického systému představil ve své přednášce profesor MUDr. David Kachlík, Ph.D., o patofyziologii onemocnění i principech terapie referovali MUDr. Zuzana Navrátilová, doc. MUDr. Jean-Claude Lubanda, Ph.D. a doc. MUDr. Lenka Veverková, Ph.D.

Průnik mezi žilním a lymfatickým systémem

prof. MUDr. David Kachlík, Ph.D.



Cévní a mízní systém mají společný začátek v intersticiu. Mízní cesty jsou ukončeny ve velkých žilách a prokázána je komunikace také v mízních uzlinách. Obě řečiště mají souběžnou cestu, o přímém průniku obou řečišť však nejsou dostatečné důkazy.

Krevní vlásečnice (kapiláry) jsou tenkostěnné jemné cévy o průměru 5–20 μm , jejichž stěnu tvoří jednovrstevný epitel, jímž prostupují látky z krve do tkáně a z tkáně do krve. Jsou popsány různé typy vlásečnic (souvislé, fenestrované, sinusoidy...). Významný podíl komunikace v souvislých (nefenestrováných) vlásečnicích připadá na štěrbinu mezi endotelovými buňkami, jež mají šíři přibližně 6–7 nm. Těmi uniká tekutina a látky s malým průměrem do intersticiálního prostoru. Průtok krve vlásečnicemi není zcela souvislý, hlavním regulačním faktorem je množství kyslíku v tkáních. Díky nižšímu tlaku na žilním konci vlásečnice přechází přibližně 90 % tekutiny z arterie do žíly. Zbylých deset procent se dostává do mízního systému. Pro pohyb krve v cévním systému je krom srdeční činnosti zásadní činnost svalově-žilní pumpy. Fyzická aktivita tak může zvýšit průtok krve žilami až desetkrát.

Míza má složení podobné plazmě s nízkým obsahem bílkovin. Veškerá míza se na konci oběhu sbírá do žil prostřednictvím angulus venosus. Funkcí mízní soustavy je návrat extra-

vaskulární tekutiny do krevního oběhu, filtrace a pročištění krve skrze mízní uzliny (imunitní funkce), transport bílkovin a jiných velkých částí do systémového oběhu, zrání a množení lymfocytů, přenos lipidů v chylomikronech z tenkého střeva do systémového oběhu ad. Denní tvorba lymfy je asi 60 ml/kg hmotnosti.

Mízní systém začíná vysoce propustnými mízními kapilárami ve vazivu většiny orgánů, anastomózami se spojují v síť a mízní kolektory a konečné mízní kmeny ústí do žil cévního systému.

Mízní vlásečnice začínají slepě, sbírají přebytečný tkáňový mok, dovnitř proniká nejen tekutina, ale kvůli chybějící lamina basalis také větší molekuly, bakterie, viry a třeba i nádorové buňky. Obsahují jednocestné chlopně a vedou společně s venulami. Sbíhají se do mízních cév. Navazující mízní cévy mají tenčí stěnu než žíly a nesouvislou lamina basalis. Kotvící filamenta mohou tlakem tkáňového moku zvětšovat otvory mezi buňkami. Obsahují již větší množství chlopní než mízní vlásečnice a do jejich průběhu jsou vloženy mízní uzliny. Mízní uzliny také zajišťují komunikaci mezi mízním a cévním systémem, z celkově vytvořeného množství je do cévního oběhu asi polovina předána právě v mízních uzlinách.

Popsána je mízní pampa, která zajišťuje posun tekutiny do dalšího segmentu. Hovoří se o existenci vnitřní i vnější mízní pumpy. Z pohledu vnitřní mízní pumpy je významná přítomnost aktinu a myozinu v endotelových buňkách a přítomnost chlopní v těchto cévách. Napnutí stěny cévy mízou způsobí reflexní stah hladké svaloviny. V mízních kmenech je vnitřní pampa schopna vytvořit tlak až 50–100 mmHg. Vnější pampa je dána stahem okolních kosterních svalů, pohyby celého těla a pulzací doprovodných tepen. Fyzická aktivita může zvýšit průtok mízy až 30krát.

Ke komunikaci lymfatického a venózního systému dochází také při průchodu žilami přes lymfatické uzliny v tříselné žilně-uzlinové síti (lymphonodal venous network). Právě lymfovenózní spojky jsou pokládány ve většině odborných zdrojů za nedoložené. Vyskytují se v případě vybraných lymfovenózních malformací nebo bývají vytvořeny chirurgicky, ale přirozený výskyt většina studií neprokázala.

Literatura

1. Kachlík, D. Průnik mezi žilním a lymfatickým systémem. Přednáška. Symposium Moderní přístup v péči o pacienty s pokročilou žilní insuficiencí kombinovanou s chronickou lymfatickou insuficiencí. Kongres České lymfologické společnosti ČLS JEP, Brno, 9.–11. 10. 2025.

2. Uhl, J. F., Lo Vuolo, M., Labropoulos, N. Anatomy of the lymph node venous networks of the groin and their investigation by ultrasonography. *Phlebology* 31, 5: 334–343, 2016.
3. Edwards, J. M., Kinmonth, J. B. Lymphovenous shunts in man. *Br Med J* 4, 5683: 579–581, 1969.
4. Pflug, J. J., Calnan, J. S. The normal anatomy of the lymphatic system in the human leg. *Br J Surg* 58, 12: 925–930, 1971.

Kompletní management pacientů s chronickou žilní insuficiencí kombinovanou s přítomností lymfatické insuficience, možnosti jejich vzájemného ovlivnění

MUDr. Zuzana Navrátilová



Edém je akumulace tekutiny v intersticiálním prostoru. Velmi často se jedná o první klinický symptom chronické žilní insuficience (CVI). 90 % otoků dolních končetin je asociováno právě s CVI. Setkáváme se i s edémem asociovaným s chronickou lymfatickou insuficiencí (CLI).

Edém při CVI může být důsledkem primární insuficience chlopní povrchového a hlubokého žilního systému, posttrombotických změn chlopní hlubokého žilního systému či insuficience distálních perforátorů. K edému může vést také nedostatečná funkce svalové pumpy, zevní komprese žil (např. obstrukcí viscerálním tukem, tumorem, lipohypertrofií, těhotenstvím...) nebo např. srdeční nedostatečnost s pravostrannou složkou.

Studie prokazují významnou souvislost chronického žilního onemocnění (CVD) a obezity. Byla prokázána závislost závažnosti symptomů CVD na výši BMI i skutečnost, že redukce tělesné hmotnosti vede ke zlepšení symptomů žilního onemocnění. V případě obezity byla prokázána zvýšená obstrukce žilního návratu i zvýšení žilního tlaku a zvýšené smykové napětí, jež vede k proinflatorním efektům. Vysoké BMI je pro-

kazatelně spojeno s horším hojením ulcus cruris, vyšším rizikem celulitidy i postižení mízního systému.

Autorka se ve své přednášce podrobně věnovala patofyziologii vzniku edému v rámci CVD a rozlišila tři stadia edému asociovaného s CVI – latentní flebedém, flebedém a flebolymfedém. Pro správnou volbu terapeutického postupu je nutná znalost patofyziologických změn, podmiňujících otoky na podkladě chronické žilní insuficience a lymfedému.

Latentní flebedém provází většinou stadia C0–C2s CVD a reprezentují je především subjektivní potíže pacienta (pocit tíhy, únavy). K progresi potíží dochází během dne a ustupuje po elevaci končetin. Potíže se mohou vyskytovat denně, nebo v souvislosti s vyvolávajícími faktory, jako jsou letní horka, koupele, gravidita apod. Tato fáze onemocnění bývá velmi často podceňována lékaři i pacienty a řada pacientů zůstává bez léčby. Cílem včasného zahájení terapie je nejen ovlivnění subjektivních potíží pacienta, ale i přerušování rozvíjející se zánětlivé kaskády a prevence progresu onemocnění do vyšších stadií. K terapii se užívají venofarmaka k ovlivnění mikrocirkulace a blokování zánětlivé reakce, režimová opatření a zevní komprese, která nemusí být trvalá a může být aplikována při zvýšené statické zátěži a delším sezení. Režimová opatření zahrnují udržování optimální tělesné hmotnosti, vyvarování se dlouhého stání a sezení, nezvedání těžkých břemen, vyhnutí se horkým koupelím a sauně, nepřetěžování dolních končetin, péči o pravidelnou stolicí, nošení pohodlného spodního prádla, dostatečnou pohybovou aktivitu, cvičení k posílení žilně-svalové pumpy a opatrnost s užíváním hormonální antikoncepce.

Flebedém (veno-lymfodynamická insuficience) provází stádium C3 a některá stadia C4 CVD. Většinou se jedná o asymetrický, jedno- nebo i oboustranný otok rozvíjející se během dne s maximem změn perimaleolárně, s postupem proximálně. Pitting test je pozitivní, podkoží je bez fibrotizace. Není postiženo dorsum nohy ani prsty. Spolu s ním se mohou vyskytovat další projevy CVI (hyperpigmentace, hypodermis, lipodermatoskleróza). Flebedém ustupuje po elevaci končetin (nebo se potíže alespoň zlepšují), otok mizí po nočním klidu. Subjektivní potíže reprezentuje především bolest, tíha a pocit napětí. Terapeutická opatření by měla zahrnovat celodenní a každodenní kompresi (v úvodní fázi redukce otoku jednoduchou bandáží krátkotažnými obinadly, na kterou může navázat komprese pomocí krátkotažných elastických punčoch). Do terapie by měla být zařazena venofarmaka s prokázáním účinkem na redukci žilního otoku a režimová opatření. Možnou součástí opatření může být i aplikace intermitentní pressoterapie.

Flebolymfedém (flebo-lymfostatická insuficience), někdy také označovaný jako sekundární lymfedém při CVI, provází stadia C4–C6 CVD. Jedná se o ireverzibilní asymetrický otok, který nemizí ani po elevaci končetin. Má i atributy lymfatického otoku, postihuje i dorsum nohy a prsty, dochází k fibrotizaci podkoží a je spojen s řadou dalších projevů insuficience. Terapie zahrnuje režimová opatření, venofarmaka s prokázáním účinkem na zlepšení lymfatické drenáže, péči o kůži a kompresní terapii. Léčbu je vhodné doplnit o manuální anebo přístrojovou lymfodrenáž a protiotokovou gymnastiku.

V rámci terapie otoku venofarmaka disponuje MPPF* důkazy o ovlivnění všech symptomů CVD od stadia C0 po C6, včetně podpory lokální léčby vředů – mezi nimi i ovlivnění otoku a lymfatické drenáže.

Literatura

1. Navrátilová, Z. Kompletní management pacientů s chronickou žilní insuficiencí kombinovanou s přítomností lymfatické insuficience, možnosti jejich vzájemného ovlivnění. Přednáška. Sympozium Moderní přístup v péči o pacienty s pokročilou žilní insuficiencí kombinovanou s chronickou lymfatickou insuficiencí. Kongres České lymfologické společnosti ČLS JEP, Brno, 9.–11. 10. 2025.
2. Stranden, E. Edema in venous insufficiency. *Phlebology* 18, 11: 3–14, 2011.
3. Karetová, D., Roztočil, K., Vlachovský, R. et al. Léčba chronických žilních chorob. Doporučený postup České angiologické společnosti ČLS JEP. 2023. (online: https://www.angiology.cz/Angiology/media/system/odborné%20info/CAS_CVD_Guidelines_2023.pdf)
4. Danielsson, G., Eklof, B., Grandinetti, A., Kistner, R. L. The influence of obesity on chronic venous disease. *Vasc Endovasc Surg* 36, 4: 271–276, 2002.
5. Nicolaides, A. N., Kakkos, S., Eklof, B. et al. Management of chronic venous disorders of the lower limbs. Guidelines according to scientific evidence. *Int Angiol* 37, 3: 181–254, 2018.

Možnosti endovenózní léčby pacientů s pokročilou chronickou venolymfatickou insuficiencí

doc. MUDr. Jean-Claude Lubanda, Ph.D.



Terapie chronického žilního onemocnění je multioborovou záležitostí, která vyžaduje kooperaci dermatologa, angiologa, vaskulárního chirurga, radiologa a dalších odborníků, zdůraznil v úvodu své přednášky doc. Lubanda.

Takový přístup ilustroval na kazuistice pacientky s ulcus cruris, u které využili v rámci komplexní péče pěnovou sklerotizaci

varixů, kompresní terapii a venofarmaka, nezbytné byly opakované miniinvasivní zákroky. Po zhojení vředu a ústupu lymforey byla zavedena komprese na míru a vysoké dávky venofarmaka (MPPF*).

Součástí možností terapie chronické žilní choroby jsou i invazivní metody, tedy endovaskulární a chirurgické postupy. Oporou jsou nám dostatečně propracované doporučené postupy různé národní i mezinárodní úrovně.

Doc. Lubanda se ve své přednášce zaměřil na postupy endovaskulární. Za posledních 20 let se tyto postupy staly zlatým standardem invazivní léčby primárních varixů a chronické žilní insuficience. Z hlediska mezinárodních doporučení jsou termální endovaskulární postupy první volbou v rámci invazivních metod.

Základní rozdělení je na termální a netermální metody. Podmínkou indikace těchto metod je venózní insuficience v povrchovém žilním systému, průkaz významného refluxu nad 50 ms, průchodnost hlubokého žilního systému, žíla vhodná pro zavedení instrumentaria a dostatečná mobilita pacienta. Kontraindikovány jsou při AV malformacích, špatné mobilitě pacienta nebo při obstrukci v hlubokém žilním systému. Strategie léčby závisí na klinických projevech a výsledcích detailního angiografického mapování.

Dnes je k dispozici široké portfolio endovenózních technik. Termální techniky zahrnují radiofrekvenční ablací a endovenózní laserovou ablací. Vyžadují USG navigaci během výkonu a provádějí se v tumescenční anestezii. Mají však vysokou úspěšnost terapie. Netermální postupy pak využívají pěnové skleroterapie, mechanochemické ablace (MOCA – ClariVein, Flebogrif) nebo lepení kyanoakrylátovými lepidly (VenaSeal, VenaBlock, VariClose). Autor přednášky podrobně popsal jejich způsob provedení, přednosti i rizika.

Úkolem vaskulárního specialisty v léčbě chronické venolymfatické insuficience je zajistit adekvátní diagnostiku (klinické vyšetření, klasifikaci, symptomy, duplexní ultrasonografií), zajistit konzervativní terapii, která je vždy součástí těchto postupů (komprese, venofarmaka, režimová opatření), a indikovat miniinvasivní terapii. Nezbytné je také v rámci multidisciplinárního přístupu zajistit kvalitní lokální péči o defekty a kůži.

Literatura

1. Lubanda, J.-C. Možnosti endovenózní léčby pacientů s pokročilou chronickou venolymfatickou insuficiencí. Přednáška. Sympozium Moderní přístup v péči o pacienty s pokročilou žilní insuficiencí kombinovanou s chronickou lymfatickou insuficiencí. Kongres České lymfologické společnosti ČLS JEP, Brno, 9.–11. 10. 2025.
2. De Maeseneer, M. G., Kakkos, S. K., Aherne, T. et al. European Society for Vascular Surgery (ESVS) 2022 Clinical Practice Guidelines on the Management of Chronic Venous Disease of the Lower Limbs. *Eur J Vasc Endovasc Surg* 63, 2: 184–267, 2022.
3. The 2022 Society for Vascular Surgery, American Venous Forum, and American Vein and Lymphatic Society clinical practice guideline for the management of varicose veins of the lower extremities. *J Vasc Surg Venous Lymphat Disord* 11, 2: 231–261, 2022.
4. Karetová, D., Roztočil, K., Vlachovský, R. et al. Léčba chronických žilních chorob. Doporučený postup České angiologické společnosti ČLS JEP. 2023. (online: https://www.angiology.cz/Angiology/media/system/odborné%20info/CAS_CVD_Guidelines_2023.pdf)

Chirurgická léčba pacientů s pokročilou žilní a lymfatickou insuficiencí

doc. MUDr. Lenka Veverková, Ph.D.



Doc. Veverková ve své přednášce o chirurgických postupech léčby CVI zdůraznila význam angiologického vyšetření před operačním řešením varixů, nezbytného k zacílení chirurgického výkonu. Chirurgická léčba CVI se soustřeďuje na odstranění hypertenze a je prevencí bérkových vředů.

Studie ukázala, že 97 % pacientů s bérkovými vředy mělo chirurgicky řešitelnou žilní patologii, přičemž 85 % ran mělo venózní původ. Včasná léčba ve specializovaných centrech může zlepšit výsledky hojení ran a celkovou prognózu pacienta.

Indikace chirurgické excize varixů je při pokročilých varixech, velké safénové výduti či výskytu v komplikovaných lokalitách. Stále zůstává důležitou možností léčby v rukou zkušených chirurgů. Provádí se pod ultrasonografickou navigací a v tumescenční anestezii. Postupem je krossektomie, precizní podvaz vena saphena magna (VSM) v oblasti safeno-femorální junkce (SFJ) včetně ligace jednotlivých přítoků (resp. vena saphena parva v oblasti SPJ), na který navazuje stripping (dnes spíše invaginačně), a flebektomie.

V případě precizní ligace dosahuje riziko recidivy v dané oblasti pro neovaskularizaci 2–6 %, ponecháním pahýlu safény narůstá riziko recidivy až na 26 %.

Chirurgickou léčbu lze kombinovat s endovenózní terapií, což snižuje riziko recidivy, umožňuje eliminovat i reziduální varixy a podporuje rychlejší redukci otoku. Chirurgická léčba je hrazena zdravotními pojišťovnami, na rozdíl od endoskopických metod, jež si hradí pacient sám.

Literatura

1. Veverková, L. Chirurgická léčba pacientů s pokročilou chronickou žilní a lymfatickou insuficiencí. Přednáška. Symposium Moderní přístup v péči o pacienty s pokročilou žilní insuficiencí kombinovanou s chronickou lymfatickou insuficiencí. Kongres České lymfologické společnosti ČLS JEP, Brno, 9.–11. 10. 2025.
2. Schul, M. W., Melin, M. M., Keaton, T. J. Venous leg ulcers and prevalence of surgically correctable reflux disease in a national registry. *J Vasc Surg Venous Lymphat Disord* 11, 3: 511–516, 2023.
3. Veverková, L., Jedlička, V., Wechsler, J., Kalač, J. Analysis of the various procedures used in great saphenous vein surgery in the Czech Republic and benefit of MPPF at a dose of 500 mg to postoperative symptoms. *Phlebology* 13: 193–199, 2006.
4. Karetová, D., Roztočil, K., Vlachovský, R. et al. Léčba chronických žilních chorob. Doporučený postup České angiologické společnosti ČLS JEP. 2023. (online: https://www.angiology.cz/Angiology/media/system/odborné%20info/CAS_CVD_Guidelines_2023.pdf)

CO JE NOVÉHO V OBLASTI CVD?

Samostatný modul věnovaný zkušenostem s farmakoterapií chronického žilního onemocnění.



WWW.KAZUISTIKY.CZ

Výlučně na Kazuistiky v angiologii online

Vesvein – nový doplněk stravy pro podporu vitality žil

Význam životního stylu, jenž je ve vyspělých zemích dnes základem hlavních zdravotních rizik obyvatel, je jen těžké přecenit. Při sedavém životním způsobu mají zásadní význam také obecná doporučení pro podporu činnosti žilního systému pro udržení jeho dobré funkce. Patří mezi ně předcházení dlouhému stání, preference chůze (činnost žilně-svalové pumpy), polohování končetin s elevací při odpočinku během dne a podložení v noci, chladné sprchování dolních končetin, cvičení zaměřená na hybnost hlezenních a kolenních kloubů, pravidelné sportování a péče o pokožku dolních končetin k prevenci vzniku kožních defektů.¹

K podpoře vitality žilního systému máme k dispozici také řadu doplňků stravy s obsahem venoaktivních látek. Farmaceutická společnost AlfaSigma aktuálně přišla s novým doplňkem stravy určeným pro podporu vitality žil s názvem Vesvein. Tablety Vesveinu obsahují ve svém složení flavonoidy (diosmin, hesperidin), výtažek z listnatce trnitého a bromelain. Pro tabletu Vesveinu byla použita dvouvrstvá technologie, která umožňuje postupné uvolňování různých aktivních látek.

Krátce shrňme, co je známo o jednotlivých složkách, jež obsahuje tato tableta. Bromelain je proteolytický enzym, který se získává z ananasu (*Ananas comosus*). Ananas je znám především jako oblíbené ovoce, nicméně tradičně byl v místech pěstování používán také v tradičním lidovém léčitelství. Fytochemické studie prokázaly v extraktech z listů a stonku ananasu obsah biologicky aktivních alkaloidů, flavonoidů, saponinů a tříslovin. Aktuálně se předpokládá, že nejvýznamnější složkou je bromelain. vlastnosti ananasu zajišťuje obsah bromelainu. O jeho působení ve stravě existuje dostatek dokladů.²

Listnatec pichlavý (*Ruscus aculeatus*) je stálezelený keř z čeledi Asparagaceae, který se běžně vyskytuje ve Středomoří a na Blízkém východě, v okolí Černého moře a na Kanárských ostrovech. Z kořene této rostliny (*Rusci radix*) je extrahována řada účinných látek, mezi kterými vynikají především ruscogeniny, ale najdeme mezi nimi i flavonoidy a kumariny. Ruscogeniny mají vazokonstrikční účinek a snižují permeabilitu kapilár.³

Extrakt z listnatce pichlavého přispívá k normální činnosti cévní soustavy. Účinek extraktu z listnatce při existenci žilní nedostatečnosti byl potvrzen v několika klinických studiích. Jednou z nich byla např. multicentrická, dvojitě zaslepená a placebem kontrolovaná studie, ve které bylo zařazeno 148 pacientek s chronickou žilní insuficiencí (CEAP III–IV). Podávání výtažku z listnatce (*Ruscus*) vedlo oproti placebo během 12 týdnů k významnému snížení objemu končetiny, obvodu kotníku, ale i zlepšení subjektivních příznaků, jako je pocit těžkých nohou, napětí a brnění, jež korelovaly se zlepšením otoku reprezentovaného snížením objemu končetiny.⁴

Hesperidin a diosmin, jako reprezentanti flavonoidů, jsou dnes součástí významné části moderních venoaktivních léků i řady potravních doplňků určených pro podporu činnosti cévní



soustavy. Výčet výsledků klinických studií, které doložily pozitivní účinky flavonoidů a byly provedeny s flavonoidy u chronického žilního onemocnění, v mikronizované i standardní podobě, přírodního i syntetického původu, by vydal na samostatnou monografii.⁵

Hlavní výhodou dvouvrstevných tablet (které byly využity i pro tento přípravek) je, že nabízejí různé profily uvolňování léčiva pro jednotlivé léčivé látky zabudované v každé vrstvě dvouvrstevných tablet. Současně pomáhají předcházet fyzikálně-chemickým nekompatibilitám mezi účinnými a pomocnými látkami. Tato technologie umožňuje bezpečně spojit několik účinných látek a současně individualizovat uvolňování jednotlivých složek.⁶

Literatura

1. Karetová, D., Roztočil, K., Vlachovský, R. et al. Léčba chronických žilních chorob. Doporučený postup České angiologické společnosti ČLS JEP. 2023. (online: https://www.angiology.cz/Angiology/media/system/odborné%20info/CAS_CVD_Guidelines_2023.pdf) [cit. 31. 10. 2025]
2. Hikisz, P., Bernasinska-Slomczewska, J. Beneficial properties of bromelain. *Nutrients* 13, 12: 4313, 2021.
3. Navrátilová, Z. *Ruscus aculeatus* – obsahové látky a léčivé účinky. *Praktická lékařství* 10, 2: 77–78, 2014.
4. Vanscheidt, W., Jost, V., Wolna, P. et al. Efficacy and safety of a Butcher's broom preparation (*Ruscus aculeatus* L. extract) compared to placebo in patients suffering from chronic venous insufficiency. *Arzneimittelforschung* 52, 4: 243–250, 2002.
5. Diosmin – stále důležitá modalita v léčbě žilní nedostatečnosti. *Vnitřní lékařství* 65, 7–8: 524–526, 2019.
6. Simão, J., Chaudhary, S. A., Ribeiro, A. J. Implemquality by design (QbD) for development of bilayer tablets. *Eur J Pharm Sci* 184: 10642, 2023.