KAZUISTIKY
v angiologii

časopis pro angiology, kardiology,
interní a praktické lékaře

Ročník 12.
Číslo 3-4/2025

ISSN 2336–2790
Registrační číslo: MK ČR E 21515

Vydává:
Nakladatelství GEUM, s.r.o.

Vydavatel:
Nakladatelství GEUM, s.r.o.
Nádražní 66, 513 01 Semily
www.geum.org

Inzertní oddělení:
Jitka Sluková
tel.: 606 734 722
e-mail: inzerce@geum.org

Redakce:
Kazuistiky v angiologii
Nakladatelství GEUM, s.r.o.
Mariánská 216, 470 01 Česká Lípa
tel.: 721 639 079
e-mail: geum@geum.org

Mgr. Karel Vízner (šéfredaktor)
e-mail: karelvizner@geum.org

Nová média:
Klára Víznerová
e-mail: viznerova@geum.org

Internetová verze:
www.kazuistiky.cz

Redakční rada:
MUDr. Ewald Ambrozy, PhD.
MUDr. Katarína Dostálová, PhD., MPH
doc. MUDr. Jana Hirmerová, Ph.D.
MUDr. Martin Holý
doc. MUDr. Jean-Claude Lubanda, Ph.D.
MUDr. Jiří Matuška
MUDr. Pavlína Piťhová, Ph.D.
MUDr. Václav Procházka, Ph.D.
MUDr. Karel Roztočil, CSc.
MUDr. Jan Stryja, Ph.D.
prim. MUDr. Jan Zeman

Tisk:
Tiskárna Glos s.r.o.
e-mail: tiskarna@glos.cz

Karel Vízner
Editorial 1

Kazuistika / Case study
Gabriela Štěrbáková, Martin Vítovec, Jan Pešek
Infarkt ledviny
Renal infarction 6

Kazuistika / Case study
Jan Horák, Miloslav Pirkl, Tomáš Daněk
Chirurgická explantace stentu z karotického povodí po předchozí karotické stentáži
Surgical explantation of a stent from the carotid basin after previous carotid artery stenting 10

Kazuistika / Case study
Helena Čermáková, Karel Roztočil, Jaroslav Chlupáč, Květoslav Lipár, Jana Zemanová, Eva Sticová, Jiří Froněk
Masivní dilatace aorty jako komplikace primárně nepoznané vaskulitidy
Massive dilatation of the aorta as a complication of primarily unrecognized vasculitis 16

Přehledový článek / Review article
Dabigatran etexilát
3. díl – Léčba tromboembolické nemoci a prevence její rekurence
Dabigatran etexilate
Part 3 – Treatment of thromboembolic disease and prevention of it recurrence 22

Aktualita z klinických studií / News from clinical studies

Výsledky studie STRIDE

Semaglutid u pacientů s diabetem 2. typu a ICHDK

Results of the STRIDE study

Semaglutide in patients with type 2 diabetes and ischaemic disease of the lower limb 29

Anotace / Annotation

Jiří Charvát et al.

Cévní vstupy 31

Aktualita z klinických studií / News from clinical studies

PCSK9 inhibitor třetí generace lerodalcibep v klinických studiích

Third generation PCSK9 inhibitor lerodalcibep in clinical studies 32

Zpráva ze sympozia EVF / EVF symposium report

Nové pohledy na chronické žilní onemocnění

New perspectives on chronic venous disease 35

Anotace / Annotation

Peter Baláž et Adam Whitley

Cévní chirurgie do kapsy 40

Co přináší aktuální číslo Kazuistik?

Editorial

Infarkt ledviny je poměrně vzácná ischemická příhoda spojená s nekrózou renálního parenchymu a s rizikem poškození funkce ledviny. V počátečním stadiu onemocnění jsou příznaky značně nespecifické, projevy zahrnují bolesti břicha a zad. Velmi snadno jsou tak mylně přisuzovány běžnějším onemocněním. Pro stanovení diagnózy mají zásadní význam zobrazovací vyšetření. Dva zajímavé případy infarktu ledviny prezentuje ve svém článku, bohatě ilustrovaném výsledky CT vyšetření, MUDr. Gabriela Štěrbáková se spolupracovníky.

Případ pacienta s výdutí aorty zánětlivé etiologie prezentuje kolektiv autorů z pražského IKEM pod vedením MUDr. Heleny Čermákové. Postižení pacienta si vyžádalo spolupráci angiologů, cévních chirurgů (řešení výdutě pomocí aortobiilické protézy) a revmatologů (imunosupresivní a biologická léčba). Autoři neopomněli popis případu dobře doložit obrazovou dokumentací, která zahrnuje jak CT zobrazení a fotografie, tak i obraz histologického nálezu.

Zkušeností s chirurgickou explantací stentu z karotického povodí není v literárních zdrojích k dispozici mnoho. Při instent restenózách je nejčastěji indikována prostá angioplastika. Chirurgické řešení je zvažováno při refrakteritě na angioplastiku. Rizikovost chirurgického výkonu u pacientů primárně určených k endovaskulární léčbě závisí na době od provedené karotické stentáže, závažnosti „hostile neck anatomy“ a zvyklostech pracoviště. Dva zajímavé případy pacientů po karotické stentáži, u kterých došlo k časnému selhání endovaskulárního výkonu a bylo rozhodnuto o chirurgickém řešení, prezentuje MUDr. Jan Horák se spolupracovníky z Komplexního kardiovaskulárního centra v Pardubické nemocnici.

Agonisté receptorů pro GLP-1, užívaní v diabetologii a obezitologii, prokázali krom hypoglykemizujícího efektu také pleiotropní působení v řadě orgánových systémů, vedou k úbytku tělesné hmotnosti, snižují známky chronického zánětu, snižují riziko infarktu myokardu, cévní mozkové příhody, zlepšují renální komplikace diabetu a další. Ve studii LEADER prokázal receptorový agonista GLP-1 liraglutid u diabetiků 2. typu se vředy na nohou schopnost snížit riziko amputací dolních končetin. Cílem studie STRIDE (publikované v letošním roce) bylo zjistit, jak terapie agonistou GLP-1 semaglutidem u pacientů s diabetes mellitus 2. typu a současně ischemickou chorobou dolních končetin (ICHDK) ovlivňuje funkční kapacitu reprezentovanou maximální ušlou vzdáleností a současně symptomy nemoci a kvalitu života. Podrobnosti o výsledcích studie přináší samostatná aktualita z klinických studií.

Lerodalcibep je inhibitor PCSK9 třetí generace s vysokou účinností na snižování LDL cholesterolu. Klinické zkoumání pokročilo a FDA již projednává žádost o registraci tohoto léku v USA pro snižování LDL cholesterolu u pacientů s aterosklerotickým kardiovaskulárním onemocněním (nebo ve vysokém riziku). Podrobnější informace o tomto novém inhibitoru PCSK9 a výsledky hlavních klinických studií shrnujeme v přehledovém článku.

Přeji zajímavé čtení a klidný zbytek podzimu

Karel Vízner
šéfredaktor

Infarkt ledviny

Gabriela Štěrbáková[1], Martin Vítovec[2], Jan Pešek[3]

[1]I. interní klinika LF a FN Plzeň
[2]Klinika zobrazovacích metod LF a FN Plzeň
[3]Kardiologická klinika LF a FN Plzeň

Souhrn

Následující dvě kazuistiky představují pacienty s infarktem ledviny. V obou případech byly jejich potíže nespecifické a stanovení diagnózy nebylo snadné a diagnóza tak byla stanovena opožděně.

To je pro infarkt ledviny typické a je to důvodem, proč pacienti často nejsou indikováni k endovaskulární revaskularizaci nebo léčbě trombolýzou.

Paradoxem je, že ani v jednom z našich případů nebyla příčinou ischemie kardioembolizace, což je nejčastější důvod infarktu ledvinných tepen (60 % případů).

Klíčová slova

- infarkt ledviny
- polymorfismus genu *PAI-1*
- foramen ovale patens

Summary

Renal infarction

The following case reports present two patients with renal infarction. In both cases, the symptoms were nonspecific, and the diagnosis was not easy and made late. This is typical for renal infarction and is the reason why patients are often not indicated for endovascular revascularisation or thrombolysis. Paradoxically, cardioembolisation was not the cause of ischaemia in neither of our cases, even though it is the most common cause of renal artery infarction (60% of cases).

Keywords

- renal infarction
- *PAI-1* gene polymorphism
- patent foramen ovale

Úvod

Prezentujeme dva případy akutního infarktu ledviny u mladých a zdánlivě nerizikových pacientů. Infarkt ledviny je poměrně vzácná ischemická příhoda spojená s nekrózou renálního parenchymu s rizikem poškození funkce ledviny. Diagnostika není vždy snadná, především v úvodu, kdy se infarkt manifestuje nespecifickými bolestmi břicha či zad a chybí typický laboratorní nález, takže skutečná incidence bude reálně vyšší. Potíže jsou často přisuzovány vertebrogenní etiologii, nefrolitiáze a dalším častějším onemocněním.

Diagnózu stanoví až grafické vyšetření, nejčastěji kontrastní CT nebo magnetická rezonance. Při včasné diagnóze je indikována endovaskulární revaskularizace nebo lokální trombolýza. Etiologie infarktu ledviny je různorodá, nejčastěji se jedná o kardioembolizaci při fibrilaci síní nebo vzácněji při nitrosrdečních útvarech, embolizaci aterosklerotických hmot z aorty či vznik trombózy in situ (často zjišťované v souvislosti s onemocněním covid-19). U více než pětiny případů zůstane etiologie tepenného uzávěru neobjasněna.

První případ

36letá kuřačka, dosud zdravá, vyšetřována akutně na chirurgické ambulanci pro bolesti břicha lokalizované do pravého podbřišku. Vstupně normální renální testy, lehce vyšší CRP (14 mg/l) a mírná leukocytóza, moč nenabírána. Na sonografii normální nález, na nativním RTG břicha popsán smíšený střevní obsah. Vyloučena náhlá příhoda břišní, potíže spontánně odezněly, stav uzavírán jako obstipace.

Pro recidivu potíží po týdnu doplněno CT s kontrastní látkou s nálezem infarktu ledviny s postižením 2/3 parenchymu, hlavní kmeny renálních tepen volné. Pro časový odstup neindikována radiointervence, volena plná antikoagulační léčba zpočátku nízkomolekulárním heparinem, při dimisi byla pacientka převedena na apixaban v terapeutické dávce (2×5 mg). Jedná se o off-label indikaci, vycházeli jsme z publikovaných kazuistických sdělení dokumentujících dobrou účinnost a bezpečnost přímých antikoagulancií.

Funkce ledvin byla u pacientky po celou dobu v normě, chudý močový sediment, reaktivní elevace zánětlivých parametrů se spontánním poklesem, jinak normální laboratorní nález. Pátráno po etiologii embolizace, pacientka byla podrobně vyšetřena včetně jícnové echokardiografie, monitorace srdečního rytmu, s myšlenkou na vaskulitidu velkých tepen dokonce doplněno PET-CT (vaskulitida nepotvrzena, tepny bez ulcerací a sklerotických změn, na vyšetření provedeném měsíc od příhody popsána již značná parciální regrese nálezu). Jedinou zjištěnou patologií byl polymorfismus genu *PAI-1* v homozygotním stavu. Tato varianta genu *PAI-1* je spojována se zvýšeným trombofilním rizikem především v arteriální lokalizaci a spolu s nikotinismem byla nejspíše příčinou vzniku trombózy in situ.

Obr. 1–4: Rozsáhlý infarkt pravé ledviny na CT a v rekonstrukcích, hlavní renální tepny volné

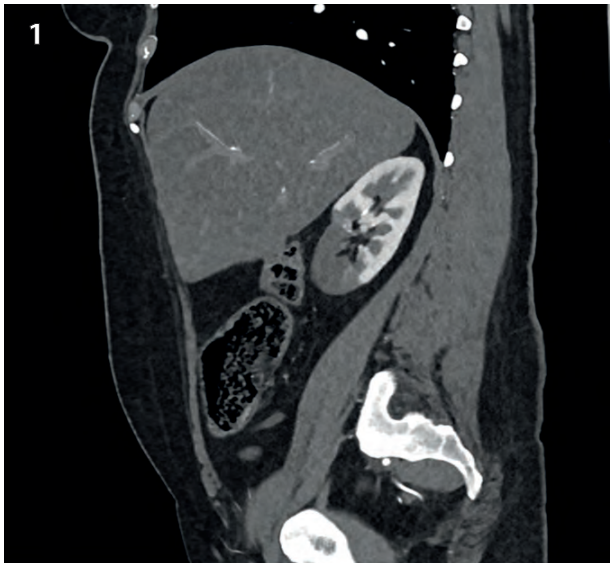

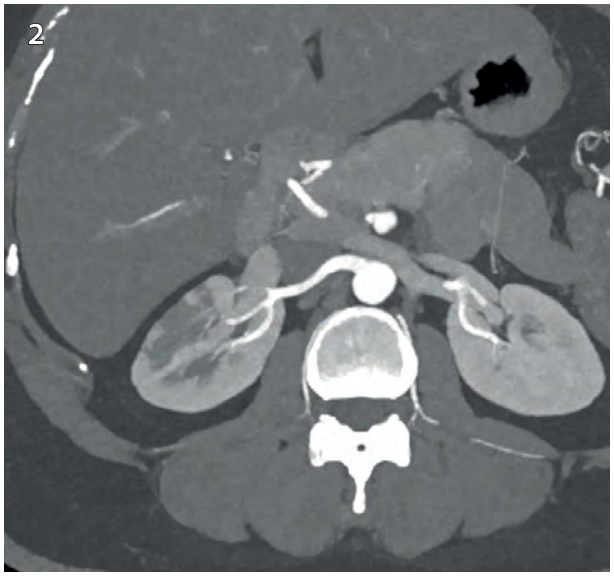

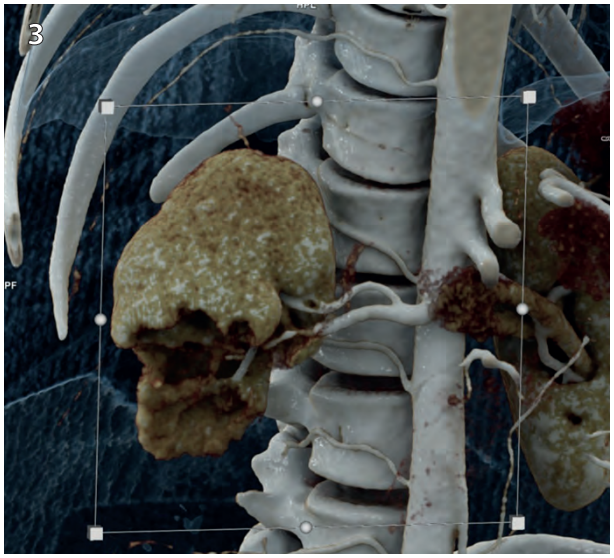

Obr. 5–6: PET-CT a CT, odstup měsíc od příhody: značná parciální regrese nálezu v oblasti pravé ledviny

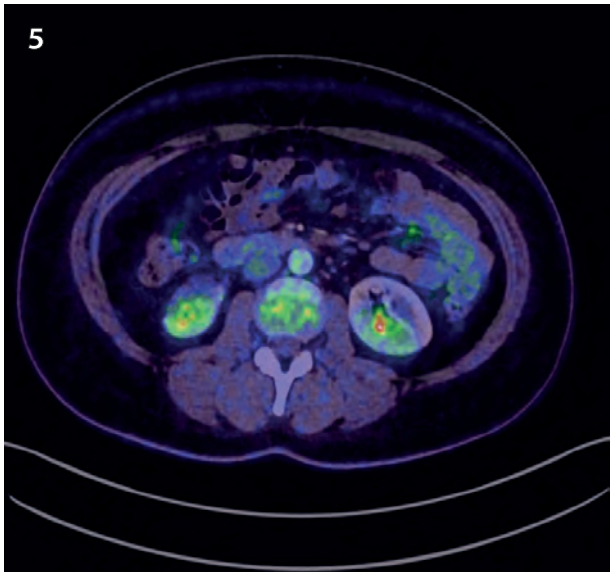

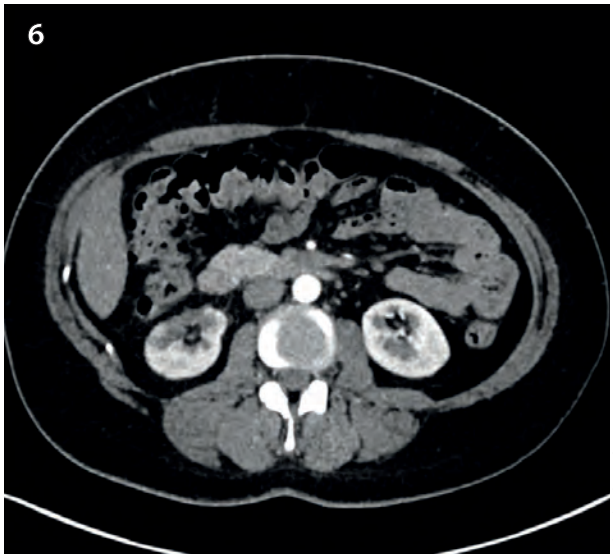

Zdroj obrázků: archiv autorů

Při kontrole po půl roce pacientka zcela bez potíží, zanechala kouření, má statinem léčenou hypercholesterolemii. Dávka apixabanu redukována na dávku preventivní (2×2,5 mg), výhledově plánujeme antikoagulační léčbu vysadit a zajistit pacientku kyselinou acetylsalicylovou.

Druhý případ

46letý dosud zdravý muž, kuřák, vyšetřen na chirurgické ambulanci pro den trvající bolesti v pravém bedru a subfebrilie. Vstupně na CT vícečetné ischemické postižení periferie pravé ledviny, kmen i větvení arteria renalis dextra v hilu volné, okluze až na úrovni parenchymových větví. Již z CT nálezu jsme pojali podezření spíše na embolizační etiologii než trombotickou příčinu. Nález bez zjevné indikace k PTA a mimo časové okno pro intraarteriální trombolýzu (6 hodin), zahájena antikoagulační léčba nízkomolekulárním heparinem.

Symptomatologie postupně odezněla, přechodně mírně zhoršená renální funkce (maximální hladina sérového kreatininu 112 µmol/l) se následně upravila ad integrum a stejně tak reaktivní elevace C-reaktivního proteinu.

Monitorací srdečního rytmu vyloučena arytmie, při provedené jícnové echokardiografii prokázáno foramen ovale patens (PFO) s intermitentním pravolevým zkratem, bez průkazu trombu v oušku levé síně. Duplexním sonografickým vyšetřením žil všech končetin zdroj embolizace neprokázán, což ale embolizaci nevylučuje. Všechna ostatní vyšetření včetně genetiky trombofilních stavů byla negativní. Stav tedy uzavírán jako v.s. paradoxní embolizace při PFO, pacient byl převeden z nízkomolekulárního heparinu na apixaban v terapeutické dávce a indikován k uzávěru PFO okluderem.

Zákrok byl nekomplikovaně proveden devět měsíců od příhody, antikoagulační léčba ukončena a pacient přechodně zajištěn duální antiagregační terapií s následným přechodem na monoterapii acetylsalicylovou kyselinou (ASA). Při poslední ambulantní kontrole je pacient zcela bez obtíží, nekouří, má nově nastavenou léčbu arteriální hypertenze sartanem a hypercholesterolemii léčenou statinem, léčba ASA ponechána.

Obr. 7: CT: vícečetné hypodenzní léze v pravé ledvině

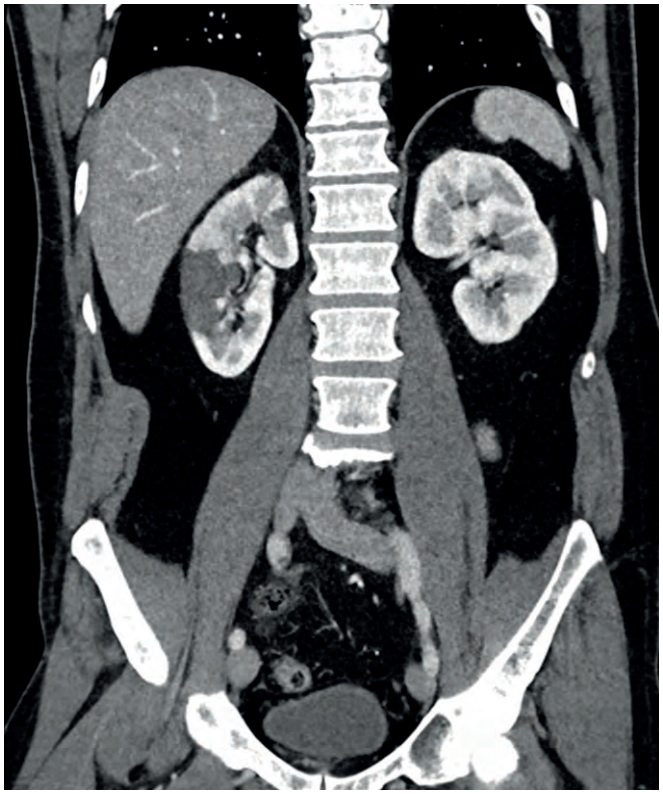

Obr. 8–9: CT: Infarktové změny v parenchymu ledviny vpravo

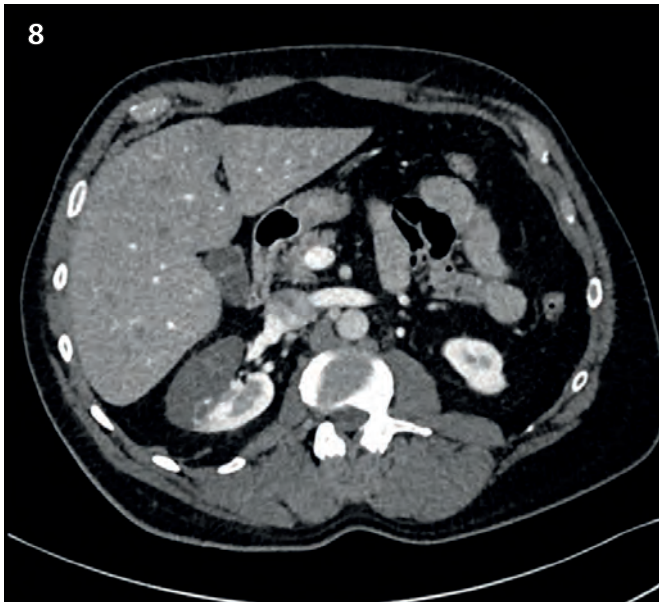

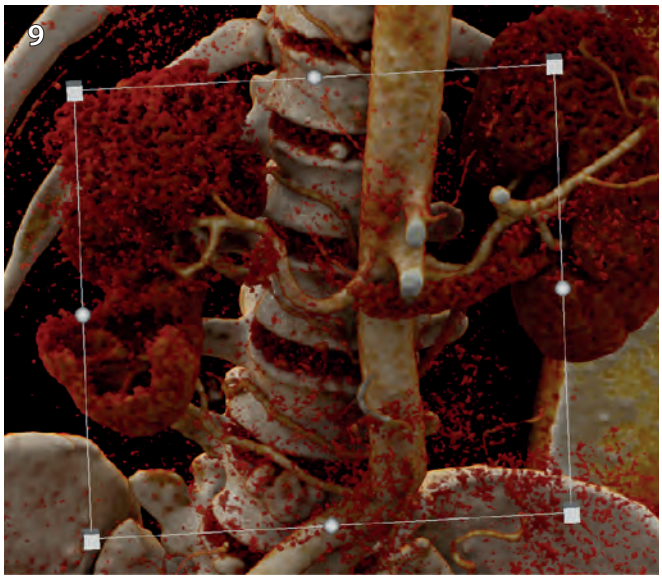

Diskuse

Infarkt ledviny je závažné onemocnění, které s sebou přináší riziko poškození funkce ledviny. Manifestuje se nespecifickými potížemi, takže reálný výskyt bude jistě vyšší. Nejčastější pří-

činou infarktu ledviny je embolizace ze srdce při fibrilaci síní a absenci nebo neúčinnosti antikoagulační léčby. V této situaci se možná embolizace nabízí a vede k indikaci grafického vyšetření a stanovení diagnózy.

Pokud je ale příčina infarktu ledviny jiná (embolizace aterosklerotických hmot, trombóza renálních tepen, nitrosrdeční útvar typu myxomu, paradoxní embolizace a další), je diagnóza často stanovena pozdě nebo vůbec.

Včas zjištěný uzávěr renálních tepen může být řešen intervenčně, nebo být indikací k podání trombolýzy a tím předcházet ztrátě renálního parenchymu a vzniku renální dysfunkce. V obou našich prezentovaných případech byla diagnóza stanovena opožděně, naštěstí nedošlo k poškození funkce ledvin. Důležité je v podobných situacích na toto onemocnění pomyslet.

S ohledem na vzácnější výskyt onemocnění chybí větší studie a jasná doporučení k léčbě. Panuje shoda na indikaci k antikoagulační léčbě, v dostupné literatuře byl volen nízkomolekulární heparin, antagonisté vitamínu K i přímá antikoagulancia. My jsme u obou našich pacientů volili léčbu apixabanem, která byla účinná a současně bezpečná. Ani délka léčby není jednoznačná a důležité je posoudit riziko recidivy uzávěru i krvácivé komplikace.

Závěr

Infarkt ledviny není časté onemocnění, ale přináší riziko poškození funkce ledvin, a to i u mladších a zdánlivě nerizikových pacientů. O typu léčby rozhoduje včasná diagnóza a klíčem k ní je na tuto diagnózu pomyslet. Zatím jsou k dispozici omezená data k typu a délce antikoagulační léčby, naše zkušenosti s podáváním apixabanu jsou pozitivní.

Literatura

1. Cheng, L., Chen, X., Shi, C. et al. Acute unilateral renal embolism: a therapeutic challenge. Thromb J 23, 1: 67, 2025.
2. Bourgault, M., Grimbert, P., Verret, C. et al. Acute renal infarction: a case series. Clin J Am Soc Nephrol 8, 3: 392–398, 2013.
3. Pizzarossa, A. C., Mérola, V. Etiología del infarto renal. Revisión sistemática de 1.582 casos de la literatura [Etiology of renal infarction. A systematic review]. Rev Med Chil 147, 7: 891–900, 2019.
4. Mulayamkuzhiyil Saju, J., Leslie, S. W. Renal infarction. In: StatPearls. Treasure Island: StatPearls Publishing, 2025. [Updated 2024 Mar 10]
5. Oh, Y. K., Yang, C. W., Kim, Y.-L. et al. Clinical characteristics and outcomes of renal infarction. Am J Kidney Dis 67, 2: 243–250, 2016.
6. Vasquez Espinosa, W. A., Santos Argueta, A., Hurtado Tandazo, V. A., Vasquez Espinosa, C. F. A case report of a young female with renal infarction secondary to breakthrough COVID infection. Cureus 14, 5: e25527, 2022.
7. Cross, C., Cappola, J. Anticardiolipin antibodies presenting with acute renal infarction in a healthy 26-year-old female. Cureus 14, 6: e26088, 2022.

MUDr. Gabriela Štěrbáková, Ph.D.
I. interní klinika LF UK a FN Plzeň
Alej Svobody 80
304 60 Plzeň

Chirurgická explantace stentu z karotického povodí po předchozí karotické stentáži

Jan Horák, Miloslav Pirkl, Tomáš Daněk

Oddělení cévní a plastické chirurgie, Komplexní kardiovaskulární centrum – Pardubická nemocnice, NPK, a.s., Pardubice

Souhrn

V následujícím textu prezentujeme dvě kazuistiky pacientů po karotické stentáži (CAS), u kterých došlo k časnému selhání endovaskulárního výkonu s nutností chirurgického řešení. V prvním případě se jedná o pacienta, u kterého po plánovaném zavedení CAS do levé arteria carotis interna (ACi) pro symptomatickou polyetážovou stenózu došlo k fraktuře stentu o kalcifikovaný plát s nově proběhlou cévní mozkovou příhodou. Na multidisciplinárním semináři jsme se rozhodli o provedení chirurgické explantace stentu se současnou desobliterací kalcifikovaných plátů v karotickém bulbu. Výkonu navíc předcházela stentáž druhostranného karotického povodí k zajištění lepší perfuze mozku cestou Willisova okruhu.

V druhé kazuistice figuruje pacientka s asymptomatickou významnou stenózou ACi vpravo, která byla indikována k elektivní CAS. Během výkonu však došlo k malpozici stentu distálním směrem a k reziduální stenóze. Nález byl endovaskulárně neřešitelný, proto jsme také přistoupili k chirurgické explantaci stentu se současnou desobliterací.

V obou případech se jednalo o pacienty primárně určené k metodě CAS, chirurgický výkon byl tedy u nich původně považován za více rizikový.

Klíčová slova

- karotická stentáž
- stenóza arteria carotis interna
- explantace stentu

Summary

Surgical explantation of a stent from the carotid basin after previous carotid artery stenting

In the following text, we present two case reports of patients after carotid artery stenting (CAS) in whom early endovascular failure occurred, requiring surgical intervention.

The first case report presents a male patient who suffered a stent fracture due to a calcified plaque with a new stroke after a planned CAS insertion into the left internal carotid artery for symptomatic multilevel stenosis. At a multidisciplinary seminar, we decided to perform surgical explantation of the stent with simultaneous desobliteration of the calcified plaques in the carotid bulb. In addition, the procedure was preceded by stenting of the contralateral carotid basin to ensure better brain perfusion via the circle of Willis.

The second case report describes a female patient with asymptomatic significant right internal carotid artery stenosis. The patient was indicated for elective carotid artery stenting. However, during the procedure, the stent malpositioned distally and residual stenosis occurred. The finding was endovascularly intractable, so we also proceeded to surgical explantation of the stent with simultaneous desobliteration.

In both cases, these patients were primarily intended for the CAS method, so the surgical procedure was originally considered to be more risky for them.

Keywords

- carotid artery stenting
- internal carotid artery stenosis
- stent explantation

Kazuistika 1

V první kazuistice figuruje pacient (1958), který se léčí se středně těžkou formou demence při Alzheimerově chorobě, arteriální hypertenzí, dyslipidemií a CHOPN. Pacient, žijící v Alzheimer centru, začal mít v září v roce 2024 poruchu chůze a byl indikován k hospitalizaci ve spádové neurologii. Zde se po pár dnech hospitalizace demaskovala z prvotní poruchy chůze lehká pravostranná hemiparéza vyjádřená na dolních končetinách. Byla doplněna počítačová tomografie (CT) mozku, kde nebyly popsány nové ischemické změny, ultrazvuk srdce, kde

Stent R. Charles (1807–1885) – anglický dentista. Věnoval se problematice výroby zubních protéz. V roce 1856 zdokonalil materiál potřebný k vytváření otisků zubů. Slovo „stent“ jako lékařský pojem použil poprvé v roce 1916 nizozemský plastický chirurg Jan F. Esser. (zdroj informací: archiv redakce)

Obr. 1: Předozadní projekce CT angiografie karotického povodí
Vlevo patrná polyetážová významná stenóza podmíněná sklerotickým plátem, 16 mm za odstupem popsáno 80% zúžení.

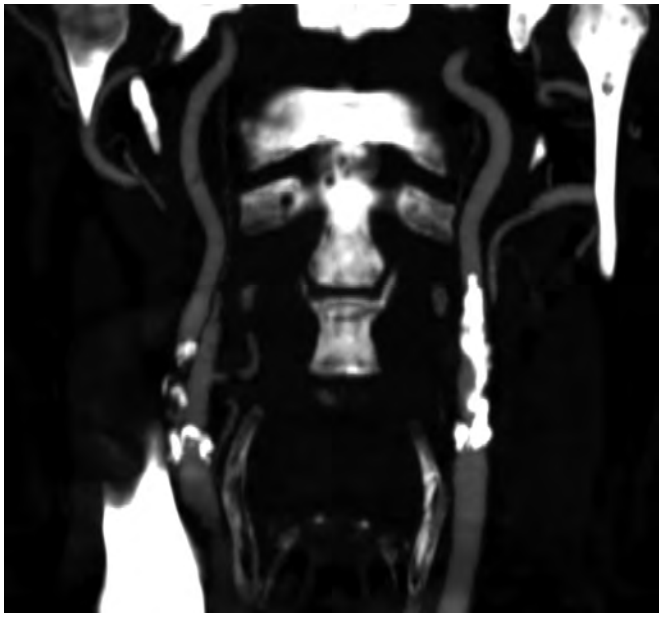

také nebyla shledána patologie a CT angiografie (CTag) karotid, kde byla popsána preokluze ACi vpravo a 80% polyetážová stenóza ACi vlevo (obr. 1).

Nález s námi byl konzultován a po multidisciplinárním semináři jsme se po předchozím klinickém vyšetření rozhodli o provedení karotické stentáže vlevo (obr. 2), vzhledem k pravostranné symptomatologii. Chirurgická endarterektomie nebyla indikována pro středně těžkou formu Alzheimerovy choroby a očekávanou horší spolupráci při awake operaci. Výkon i hospitalizace proběhly standardně bez komplikací, CAS vlevo byla provedena s dobrým efektem. Při dimisi u pacienta nebylo podezření na novou cévní mozkovou příhodu.

Po měsíci se pacient neplánovaně objevil ve spádové nemocnici pro nápadné zhoršení hybnosti pravé dolní končetiny a nově i pravé horní končetiny. Ihned byla provedena CTag karotid, kde byl patrný kolaps střední části stentu v ACi vlevo

Alzheimer Alois (1864–1915) – německý lékař. Navštěvoval univerzity v Aschaffenburgu, Tübingenu, Berlíně a Würzburgu. Lékařskou kariéru začal v útulku pro mentálně postižené ve Frankfurtu nad Mohanem. Svá pozorování zaměřil na pacienta jménem Auguste Deter a po jeho smrti popsal příznaky nemoci, kterou Emil Kraepelin pojmenoval Alzheimerova choroba. (zdroj informací: archiv redakce)

Willis Thomas (1621–1675) – anglický anatom, neurolog a psychiatr. Studoval a pracoval v Oxfordu, později i v Lon-dýně. Byl průkopníkem anatomie mozku, nervové tkáně a svalů. Objevil tzv. Willisův okruh (circulus arteriosus cerebri) a popsal či zpřesnil řadu anatomických jevů v mozku. V roce 1667 vydal Pathologicae cerebri et nervosi generis, ve které postuloval novou teorii příčin epilepsie a dalších konvulzivních onemocnění a přispěl i k rozvoji psychiatrie. Po-zorování glykosurie jej vedlo také k prosazování výrazu mellitus u diabetu (někdy se můžeme setkat pro diabetes mellitus i s označením W. nemoc). (zdroj informací: archiv redakce)

Obr. 2: Angiogram levého karotického povodí po zavedení stentu
Zde patrný locus minoris resistentiae 10 mm za odstupem ACi.

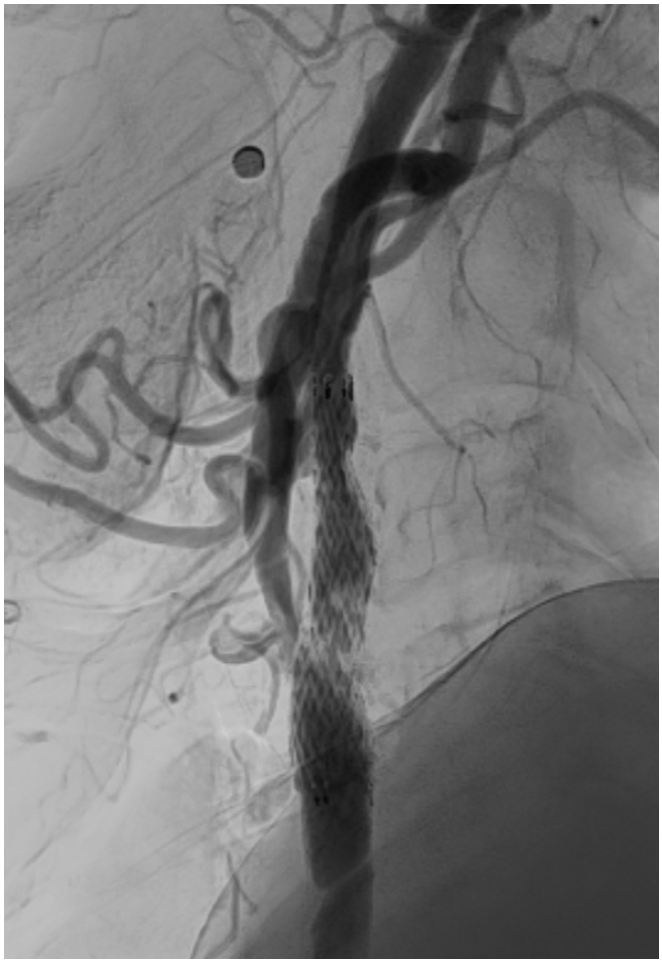

(obr. 3) a dále popsány postischemické změny mozku difuzně spíše chronického charakteru. Případ jsme uzavřeli jako symptomatickou časnou in-stent restenózu. Po delších rozvahách jsme pacienta začali připravovat k chirurgické explantaci stentu v levé ACi. Po dohodě s angiointervenisty byl navržen následující postup: nejprve provést stentáž ACi vpravo endovaskulárně ke zlepšení kolaterálního prokrvení mozku přes Willisův okruh, v druhé době pak chirurgicky odstranit kolabovaný stent v levé ACi, který je pravděpodobně zdrojem symptomů. Karotická stentáž ACi vpravo proběhla bez komplikací (obr. 4), výkon byl proveden s distální protekcí Emboshield. Po výkonu měl pacient na JIP krátký kolapsový stav, pro který byla realizována další CTag karotid a mozku. Zde jsme si neplánovaně zobrazili stav po pravostranné stentáži, který byl bez reziduální stenózy, a nově se prokázal krátký uzávěr P1 vpravo ke konzervativnímu řešení. Po překladu na standardní oddělení byl neurostatus pacienta totožný se stavem při příjmu. Doplnili jsme ještě další kardiologické vyšetření, kde byl podruhé vyloučen kardioembolizační zdroj, mimo jiné ejekční frakce srdce byla 60 %. V následujícím týdnu jsme pacientovi provedli chirurgickou explantaci kolabovaného stentu a endarterektomii ote-

vřenou cestou v levém karotickém povodí (obr. 5, 6). Výkon byl proveden v celkové narkóze, po preparaci tepen v plné heparinizaci byl proveden klamp tepen nad a pod stentem. Následně z podélné arteriotomie byl stent explantován a byl zaveden intraluminální shunt k zajištění perfuze mozku při klampu.

Obr. 3: Předozadní projekce CT angiografie karotického povodí měsíc po stentáži
Kolabovaný stent v levém karotickém povodí (přiloženy i příčné průřezy).

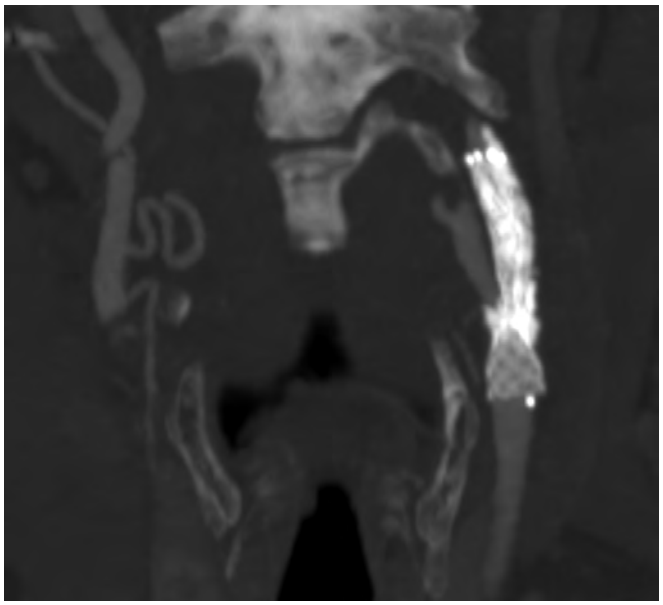

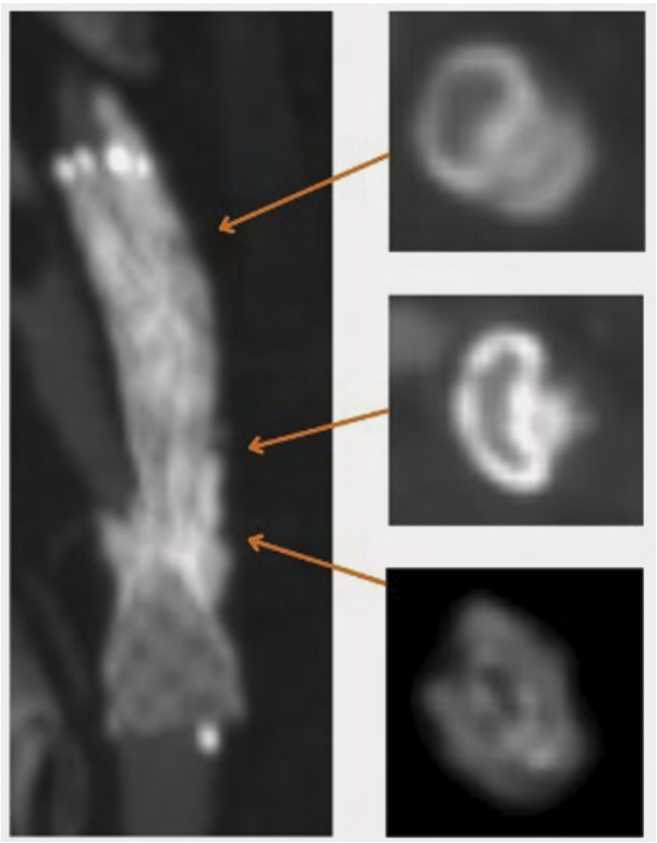

Obr. 4: Angiogram pravého karotického povodí po zavedení stentu

Obr. 5: Peroperační nález
Desobliterovaný plát z ACE, ACi vlevo s ponechaným stentem in situ.

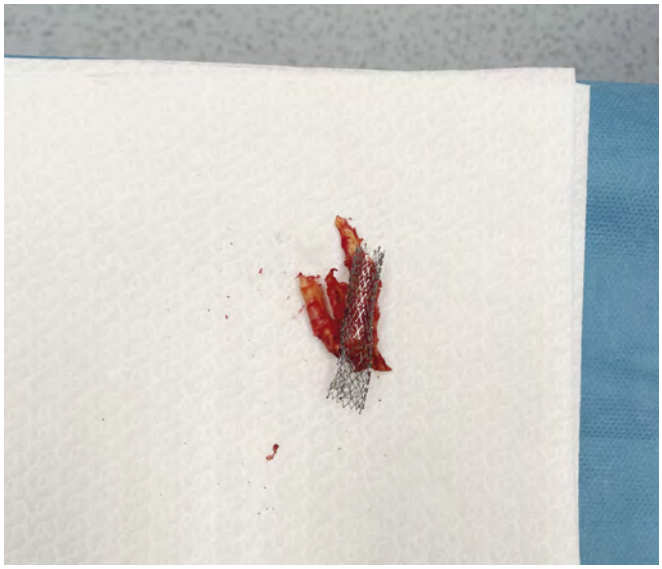

Zdroj obrázků: archiv autorů

Obr. 6: Peroperační nález – zalomení stentu

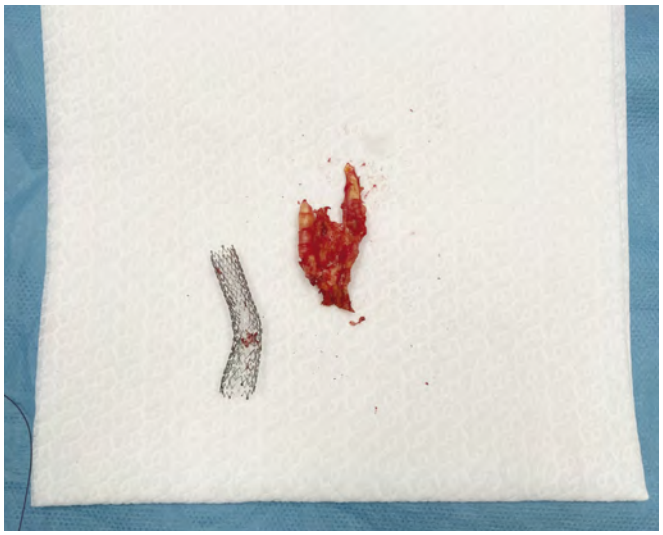

Výkon byl doplněn o desobliteraci tvrdých kalcifikovaných plátů z karotické bifurkace a všití pletené cévní záplaty. Po zákroku byl pacient extubován. Klinicky nedošlo ke zhoršení pravostranné hemiparézy. Další hospitalizace proběhla bez komplikací.

Po měsíci byl pacient pozván do cévní ambulance s kontrolním ultrazvukem karotid. Vlevo po explantaci stentu byly popsány přiměřené toky, avšak vpravo po CAS byly popsány toky okolo 300–400 cm/s, což odpovídá kritické stenóze. Byla doplněna ambulantně CTag karotid, kde byla vpravo nakonec popsána nevýznamná 40% restenóza. Na poslední ambulantní kontrole byl pacient bez nově prodělané cévní mozkové příhody, neurodeficit je však brán jako konečný a nelze očekávat zlepšení.

Kazuistika 2

Další kazuistika pojednává o ženě (1949), u které proběhl v roce 2016 pravostranný oční ischemický syndrom. O pár let později byla z jiného důvodu indikována CTag karotid, kde byla nalezena 75% stenóza na ACi vpravo, toho času asymptomatická, s vědomím amaurosis fugax v minulosti. Jedná se o polymorbidní obézní pacientku, trpící metabolickým syndromem při diabetes mellitus 2. typu. Vzhledem k anatomickým poměrům krku nepříznivým pro chirurgické řešení, a také dle přání pacientky, jsme indikovali karotickou stentáž vpravo.

Výkon proběhl nestandardně a komplikoval se suboptimální pozicí stentu s přetrvávající reziduální stenózou (obr. 7, 8). Stent se dislokoval směrem distálním, na závěr byla doplněna angioplastika proximální části stentu jako dočasné řešení. Po výkonu na jednotce intenzivní péče ani na standardním oddělení nedošlo ke změně neurostatu, ale riziko cévní mozkové příhody dle grafických snímků přetrvávalo. Rozhodli jsme se na multidisciplinárním semináři, že provedeme explantaci stentu se současnou desobliterací karotického povodí vpravo. Pacientka byla na pár dní propuštěna s nastavenou duální antiagregační terapií a posléze byl proveden zákrok.

Obr. 7: Angiogram pravého karotického povodí

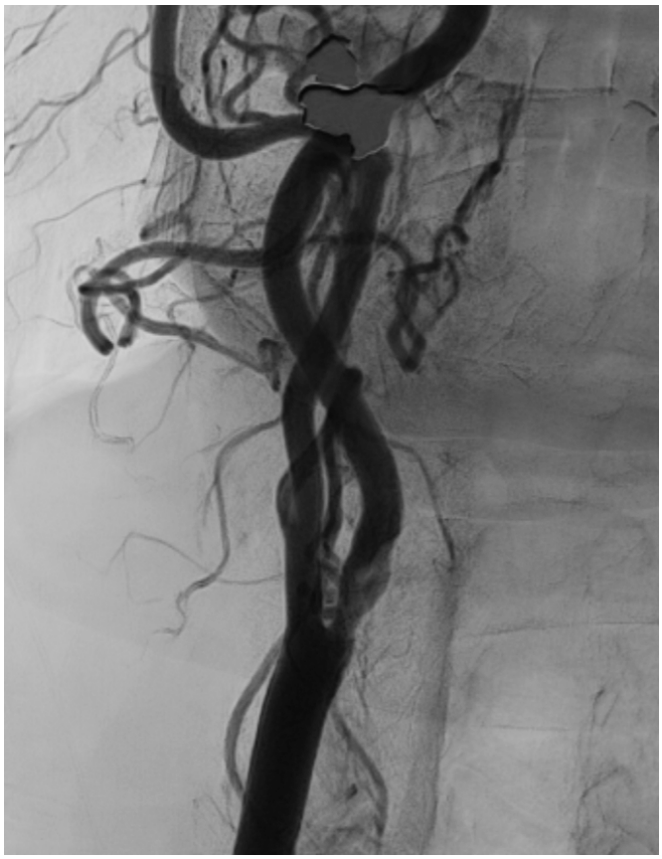

Obr. 8: Angiogram pravého karotického povodí po zavedení stentu
Malpozice stentu v ACi vpravo směrem distálním.

Výkon byl proveden v cervikálním bloku za stálé monitorace vědomí pacientky. Při klampování karotických tepen došlo do dvou minut k poruše vědomí a plegii levé horní končetiny, proto jsme byli nuceni zajistit perfuzi mozku intraluminálním shuntem. Stent šel snadno explantovat vzhledem ke krátké době od zavedení a minimální tvorbě neointimy či myointimální hyperplazie. Již periprocedurálně se u pacientky objevila dysfonie, kterou jsme přisuzovali především cervikálnímu bloku, jelikož se projevila ještě během preparační fáze nad hlubokou krční fascií. Kromě této komplikace byl průběh operace a hospitalizace bez pozoruhodností. Pacientka byla propuštěna týden po zákroku bez podezření na cévní mozkovou příhodu.

Po dimisi měla pacientka objednanou kontrolu na ORL, kde byla potvrzena paréza pravé hlasivky. Nyní je v péči foniatra, dochází pravidelně na elektrostimulace celkově s dobrým efektem s úplnou restitucí hlasových funkcí. Navrženou medializaci hlasivky pacientka podstoupit nechce. Dle kontrolního ultrazvuku karotid půl roku od výkonu jsou toky na ACi vpravo do 130 cm/s, vlevo bez stenóz.

Závěr

Zkušeností s chirurgickou explantací stentu z karotického povodí dle literatury mnoho není. Při in-stent restenózách časných či pozdních je nejčastěji indikována prostá angioplastika. Při restenózách či suboptimálním výsledku karotické stentáže s refrakteritou na angioplastiku lze zvážit chirurgické řešení, a to především u časných selhání či u restenóz. V našich dvou kazuistikách se nevyskytly perioperační komplikace, v první kazuistice nenastaly ani pooperační komplikace, v druhém případě nastala již zmiňovaná paréza n. laryngeus reccurens vpravo, etiologicky nejspíše jako komplikace aplikace anestetika při cervikálním bloku.

Rizikovost chirurgického výkonu u pacientů primárně určených k endovaskulární léčbě závisí na době od provedené CAS, závažnosti „hostile neck anatomy“ a zvyklostech pracoviště. Pro důkladné pochopení této problematiky je jistě zapotřebí více dat.

MUDr. Jan Horák
Oddělení cévní a plastické chirurgie
Komplexní kardiovaskulární centrum –
Pardubická nemocnice, NPK, a.s.
Kyjevská 44
532 03 Pardubice

Výlučně na Kazuistiky v angiologii online

KAPITOLY Z HISTORIE

Samostatný modul věnovaný životopisným medailonům významných osobností medicíny

Každý měsíc nová historická osobnost.

HTTPS://ANGIOLOGIE.KAZUISTIKY.CZ/KAPITOLY-Z-HISTORIE/

Masivní dilatace aorty jako komplikace primárně nepoznané vaskulitidy

Helena Čermáková[1], Karel Roztočil[1], Jaroslav Chlupáč[1,2], Květoslav Lipár[1], Jana Zemanová[4], Eva Sticová[3], Jiří Froněk[1,2]

[1]Klinika transplantační chirurgie, IKEM, Praha
[2]Ústav anatomie, 2. LF UK, Praha
[3]Pracoviště klinické a transplantační patologie, IKEM, Praha
[4]Revmatologie, Fakultní Thomayerova nemocnice, Praha

Souhrn

Úvod
Aortitida (aortitis) zahrnuje široké spektrum zánětlivých onemocnění postihujících aortální stěnu. Etiologie je infekční i neinfekční. Postižena může být jak hrudní, tak i břišní aorta. Ve většině případů se jedná o prognosticky závažné onemocnění, vedoucí dříve nebo později ke stenoticko-okluzivnímu postižení aorty nebo naopak k aortální dilataci a tvorbě aneurysmat. Aortitidu léčíme podle její vyvolávající příčiny. V případě neinfekční aortitidy je zahájena léčba imunosupresivními preparáty. Samotná pokročilá aneurysmatická dilatace může být řešena její resekcí a náhradou.

Kazuistika
Pacient, muž narozený v roce 1955, byl odeslán na základě preventivního fyzikálního vyšetření praktického lékaře k dovyšetření pro podezření na výduť břišní aorty. Vstupní sonografie v naší cévní ambulanci toto podezření potvrdilo nálezem 13cm subrenální výdutě abdominální aorty, ale navíc jsme odhalili 6cm výduť v oblasti ascendentní aorty. Komplexní morfologie lézí byla následně ozřejměna prostřednictvím CT angiografie (CTAG), která stejně jako sonografické vyšetření vyvolala podezření na zánětlivou etiologii aortálních dilatací. S ohledem na rizikovost 13cm subrenálního aneurysmatu břišní aorty byl pacient bezprostředně přijat na kliniku transplantační chirurgie k observaci a laboratorním odběrům a další den operován. Provedena operační náhrada abdominální aorty aortobiilickou protézou. Po operačním výkonu jsme u pacienta časně zahájili po domluvě s revmatology imunosupresivní léčbu, následně podstoupil celotělové PET CT k verifikaci zánětlivého postižení aorty. Perioperační histologie rovněž potvrdila diagnózu vaskulitis. Souběžně bylo nutné pacienta dovyšetřit a do budoucna připravit na preventivní výkon v oblasti hrudní aorty a koronárních tepen, kdy vaskulitické změny dle SKG postihly i právě tuto oblast. Pacient je nyní v péči a sledování revmatologie a po odléčení systémového zánětu bude indikován ke kombinované intervenci – náhradě aorty dle Bentala s provedením CABG.

Závěr
O pacientech je vždy vhodné uvažovat komplexně a hledat příčinu jejich obtíží. Díky spolupráci angiologa, revmatologa, cévních chirurgů a kardiochirurgů jsme tak mohli pacientovi poskytnout komplexní řešení jeho vážné cévní problematiky.

Klíčová slova

- aortitida
- aneurysmatická dilatace
- PET CT diagnostika

Summary

Massive dilatation of the aorta as a complication of primarily unrecognized vasculitis

Introduction
Aortitis encompasses a broad spectrum of inflammatory diseases affecting the aortic wall. Its origin is infectious or non-infectious. Both the thoracic and abdominal aorta can be affected. In most cases, it is a prognostically severe disease that leads sooner or later to

Keywords

- aortitis
- aneurysmal dilatation
- PET-CT diagnostics

stenotic-occlusive aortic disease or vice versa to aortic dilatation. Aortitis is treated according to the underlying cause. In the case of non-infectious aortitis, immunosuppressive treatment is initiated. Advanced aneurysm dilatation itself can be treated by resection and replacement.

Case
A male patient born in 1955 was referred after a preventive physical examination by a general practitioner for a follow-up due to a suspected bulge of the abdominal aorta. The initial sonography at our vascular outpatient department confirmed this suspicion by detecting a 13 cm sub-renal bulge of the abdominal aorta. In addition, a 6 cm bulge was revealed in the region of the ascending aorta. The complex morphology of the lesions was subsequently clarified by CT angiography, which, like the sonographic examination, raised the suspicion of an inflammatory etiology of the aortic dilatations. Considering the risk associated with a 13 cm subrenal aneurysm, the patient was immediately admitted to the Transplant Surgery Department for observation and laboratory testing. He underwent surgery the following day. Surgical replacement of the abdominal aorta with an aorto-bi-ilic prosthesis was performed. After the operation, immunosuppressive treatment was started early following consultation with a rheumatologist. The patient then underwent a full-body PET CT to verify the inflammatory involvement of the aorta. Perioperative histology confirmed the diagnosis of vasculitis. At the same time, it was necessary to examine the patient further and prepare him for surgery on the thoracic aorta and coronary arteries. According to the coronarography, vasculitic changes had also affected this area. Therefore, after controlling the inflammation, the patient is indicated for a combined procedure to replace the aorta – Bentall surgery with CABG.

Conclusion
It is always advisable to approach patient comprehensively and search for the underlying cause of their difficulties. Through close cooperation between the angiologist, rheumatologist, vascular surgeon and cardiac surgeon, we were able to provide the patient with a comprehensive solution to his severe vascular problem.

Úvod

Zánět aortální stěny (aortitida) může být infekční i neinfekční etiologie. Mezi původce infekční aortitidy patřili dříve nejvíce *Treponema pallidum* a *Mycobacterium tuberculosis*. Tato onemocnění se v současné době vyskytují vzácně díky proočkovanosti populace a antibiotické léčbě. V současné době k nejčastějším původcům infekční aortitidy patří *Staphylococcus aureus*, *Salmonela species*, *Escherichia coli* a *Streptococcus pneumoniae*. K infekci aortální stěny může dojít přímým šířením z přilehlých struktur nebo hematogenní diseminací nebo septickou embolizací při infekční endokarditidě. Zánětem jsou nejčastěji postižena místa již dříve patologicky změněná, například úseky s významným aterosklerotickým postižením.[1]

Neinfekční zánět aortální stěny provází celou řadu systémových onemocnění pojiva a vaskulitid. Nejčastěji je spojován s obrovskobuněčnou arteritidou (GCA) a Takayasuovou arteritidou (TA). Idiopatická aortitida je vyhrazena pro neinfekční zánětlivé onemocnění aorty bez současného postižení odstupujících větví.

U TA je větší tendence ke tvorbě vaziva, což má za následek vyšší výskyt stenóz, oproti tomu u GCA dochází častěji k nekrózám médie a tvorbě aneurysmat. Podstata těchto onemocnění je v autoimunitní reakci cévní stěny na neznámou noxu.[1]

Naše kazuistika se týká pacienta, který k nám byl referován až s vážnými cévními komplikacemi v úvodu nediagnostikovaného systémového onemocnění.

Kazuistika

Pacient, muž narozený v roce 1955, s BMI 31 kg/m^2 a s anamnézou letitého nikotinismu se do července roku 2023 s ničím neléčil. Sporadicky navštěvoval zdravotnická zařízení, protože neshledával, že by ho cokoliv zdravotně trápilo. Praktického lékaře navštívil až z důvodu potvrzení zdravotní způsobilosti k řízení motorového vozidla. Jeho praktický lékař byl velice zkušený a pouze na základě fyzikálního vyšetření pacienta vyslovil podezření na aneurysma břišní aorty. Pacient byl poté referován k nám do cévní ambulance kliniky transplantační chirurgie IKEM.

Subjektivně si pacient na nic nestěžoval, negoval horečnaté stavy, bolesti, hubnutí, slabost či únavu. Nebral doposavad žádnou medikaci. Objektivně nebudil dojem vážně nemocného člověka. Ve výsledcích základního laboratorního vyšetření byly zachyceny středně elevované zánětlivé parametry včetně sedimentace (tab. 1) a lehká dyslipidemie. Veškeré imunologické odběry byly negativní.

Tab. 1: Výpis vstupních laboratorních odběrů odchylujících se od normy

FW	33/70
CRP	88 mg/l
Leukocyty	11×10^9/l

Pomocí ultrasonografie a následně CT jsme potvrdili zjištění a diagnostikovali pacientovi dokonce 13cm asymptomatickou výduť břišní aorty. Dále ale bylo patrné, že se jedná o komplexní postižení a rozšíření celé aorty (obr. 1). Rozšířená stěna byla okolo adventicie a to budilo podezření ze zánětlivé etiologie tohoto procesu (obr. 2).

Obr. 1: CT obraz komplexního postižení aorty pacienta

Zdroj obrázku: ZRIR IKEM

Obr. 2: Rozšířená adventicie okolo dilatované aorty

Zdroj obrázku: CT ZRIR IKEM

Pacient byl od prvního kontaktu hospitalizován na jednotce intenzivní péče kliniky transplantační chirurgie pro velké riziko ruptury břišní aorty. Veškerá kultivační vyšetření včetně odběru opakovaných hemokultur byla negativní. Na základě indikačního semináře jsme se i přes podezření na běžící revmatické onemocnění rozhodli pro řešení výdutě břišní aorty, která hrozila rupturou. Následující den pacient podstoupil resekci výdutě břišní části aorty s náhradou aortobiilickou protézou (obr. 3). Během operačního výkonu bylo makroskopicky patrné chronické proležení vaku výdutě do lumbálních obratlů (obr. 4).

Obr. 3: Fotografie z operačního sálu, po exploraci patrné AAA (operatér Dr. K. Lipár)

Obr. 4: Patrné proležení vaku do lumbálních obratlů, perioperační snímek (Dr. K. Lipár)

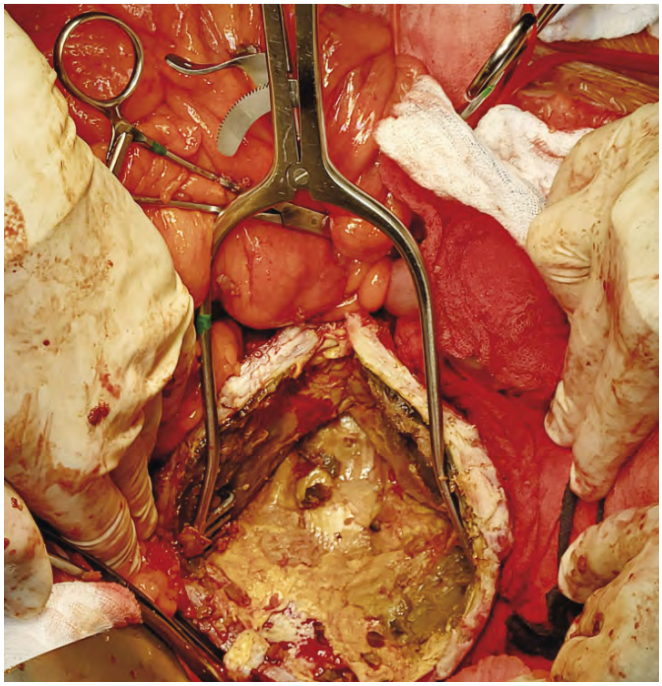

Mikroskopicky byla stěna výdutě významně změněna, zesílena s morfologií fibrotizující až sklerotizující aortitidy (obr. 5).

Obr. 5: Mikroskopie nálezu – zachycena médie s obrazem fibrotizující až sklerotizující aortitidy (Dr. E. Sticová)

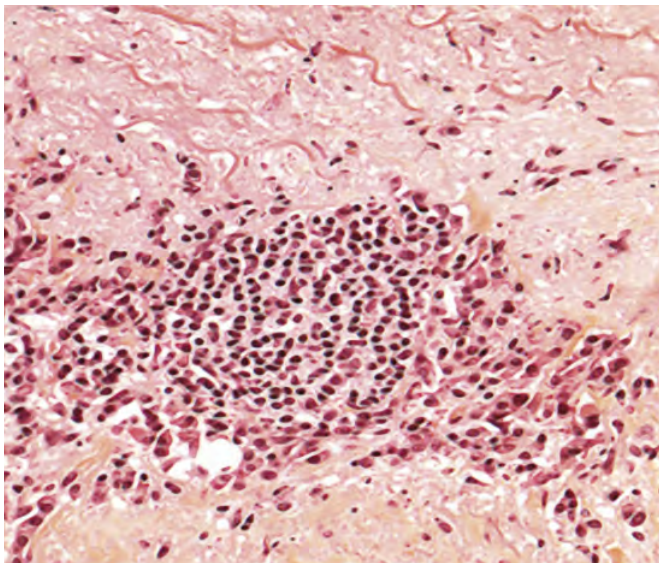

Obr. 6: Zesílení stěny operované části aorty běžícím zánětem s patrnou průchodnou cévní náhradou

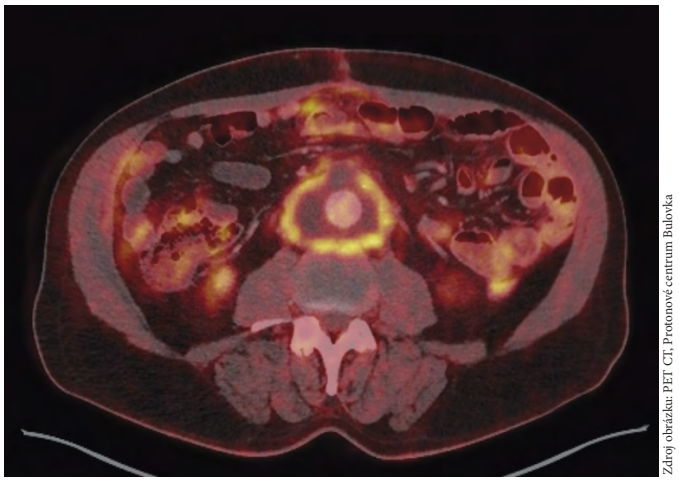

Zdroj obrázku: PET CT, Protonové centrum Bulovka

Obr. 7: Zesílení stěny a dilatace v oblasti hrudní aorty

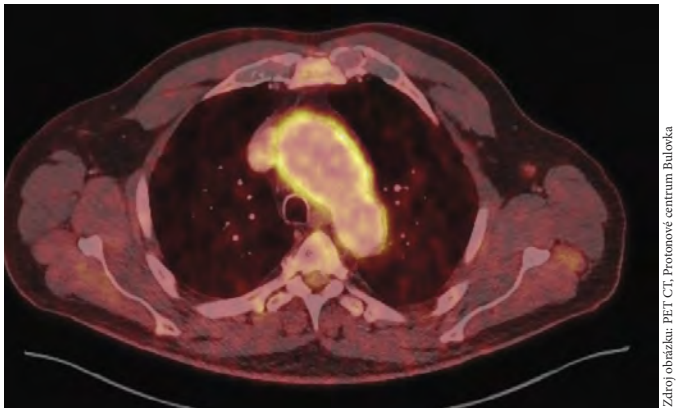

Zdroj obrázku: PET CT, Protonové centrum Bulovka

Po operačním výkonu proběhlo další došetření stran etiologie postižení aorty, kdy na celotělovém PET CT (obr. 6, 7) se potvrdilo postižení celé aorty difuzním zánětem v podobě vaskulitidy velkých tepen 3. stupně.

Na základě těchto zjištění byl pacient předán do péče revmatologie FTN a byla u něho zahájena terapie kortikoidy. Od nástupu k hospitalizaci dostával navíc antiagregační léčbu, statin a sartan.

Následně byl pacient došetřován kardiology pro postižení hrudní aorty a koronárních tepen. Na základě SKG a CT angiografie (obr. 8) byl technicky indikován k náhradě ascendentní aorty a aortokoronárnímu bypassu s načasováním operace až po revmatologické léčbě.

Obr. 8: CT snímek hrudníku, kde je patrné postižení koronárních tepen

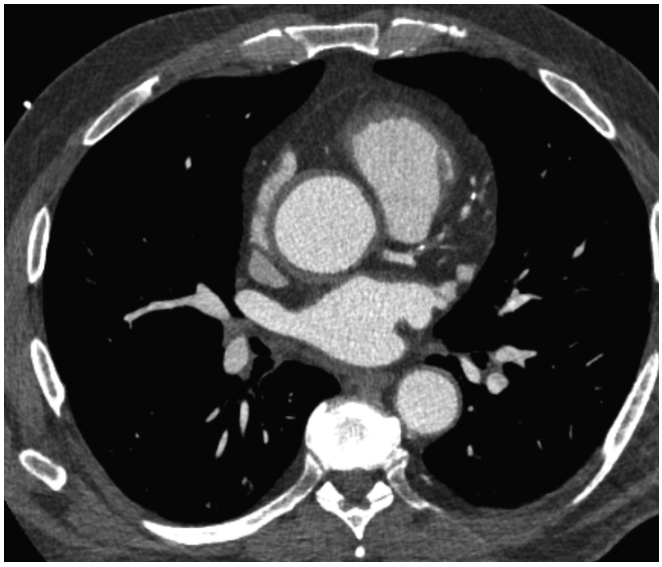

Zdroj obrázku: ZKIR IKEM

Nejprve byl pacient na terapii kortikoidy, poté mu bylo aplikováno šest pulzů cyklofosfamidu. Na této léčbě došlo pouze k částečné regresi zánětlivých změn patrných na kontrolním PET CT vyšetření (obr. 9).

Obr. 9: Kontrolní PET CT vyšetření, s mírnou regresí zánětu

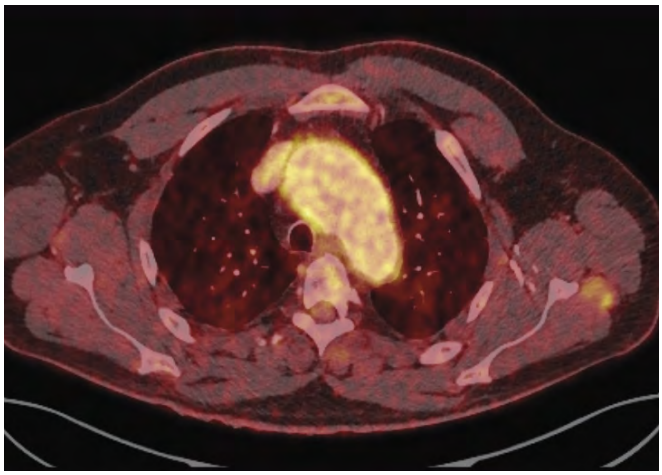

Zdroj obrázku: Protonové centrum Bulovka

Proto bylo konziliem revmatologů rozhodnuto o změně léčby na biologickou léčbu – rituximab a následně po několika měsících bylo zažádáno o tocilizumab (obr. 10).

Obr. 10: Molekulární struktura tocilizumabu (Pgugai Pharmaceutical)

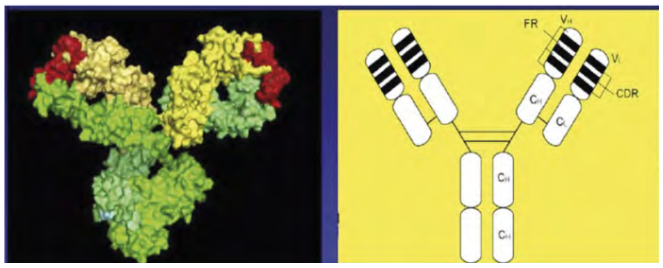

Revmatologická léčba a další kardiovaskulární sledování pacienta probíhá, pacient se subjektivně cítí dobře, je plně fungující. V budoucnu pacienta po revmatologické stabilizaci čeká komplexní kardiochirurgický výkon.

Diskuse

Vaskulitidy představují heterogenní skupinu imunopatologicky podmíněných onemocnění, vyznačujících se zánětlivým postižením cév, jež vede k destrukci cévní stěny ve smyslu zúžení či uzávěru, nebo naopak do podoby dilatace cévního lumina.[3] Podle svého rozsahu vyvolávají zánětlivé změny různě závažnou systémovou reakci organismu, projevující se např. nechutenstvím, hubnutím, febriliemi, nočními poty atd. Vaskulitida ve svém důsledku, není-li včas rozpoznána a adekvátně léčena, může vést až k fatálním následkům.

Japonští autoři v souboru pacientů[4] při záchytu aneurysmatické dilatace velkých tepen ve vaskulitickém terénu doporučují podávat primárně imunosupresivní léčbu. Následně provést chirurgickou náhradu po snížení CRP pod 1 mg/dl, pakliže dle pokročilosti morfologie léze a jejího diametru nález snese tohoto odkladu. V opačném případě operují urgentně spolu se souběžně nasazenou kortikosteroidní medikací, anastomózy pojistí dvojitým sešitím. Určité pacienty řeší se stejným efektem endovaskulárně, zde zánětlivý terén vyžaduje pouze delší kotvící zónu. V Indii[5], kde je vysoká incidence těchto vaskulitid velkých cév, ve velkém centru v New Delphi zahajují invazivní postupy v oblasti břišní při velikosti nad 5,5 cm nebo při rychlé progresi velikosti aneurysmat více než 1 mm/měsíc. Co se týče absolutní velikosti aneurysmat a jejich rizika ruptury, podle kolektivu autorů[6] jsou zánětlivá aneurysmata stejně riziková jako ta aterosklerotická.

Závěr

Multioborová spolupráce je nedílnou součástí komplexní péče o pacienta. V našem případě revmatologická léčba dokáže onemocnění aorty často stabilizovat a někdy i zabránit nutnosti chirurgické intervence. U našeho pacienta se ale jedná o pozdní záchyt velice pokročilého onemocnění, ale i přes tuto znalost je pacient v klinicky dobrém stavu, bez jakýchkoliv subjektivních obtíží. Nyní 24 měsíců po prvním chirurgickém výkonu je na běžící kombinované imunosupresivní léčbě. Pravděpodobně do budoucna bude indikován ke kardiochirugické intervenci.

Literatura

1. Ručka, D. Aortitis – zánět aortální stěny. Kardiol Rev Int Med 12, 4: 166–170, 2010.
2. Hiratzka, L. F., Bakris, G. L., Beckman, J. A. et al. 2010 ACCF/AHA/AATS/SVR/STS/SVM guidelines for the diagnosis and management of patients with Thoracic Aortic Disease: a report of the American College of Cardiology Foundation/American Heart Association Task Force on Practice Guidelines, American Association for Thoracic Surgery, American College of Radiology, American Stroke Association, Society of Cardiovascular Anesthesiologists, Society for Cardiovascular Angiography and Interventions, Society of Interventional Radiology, Society of Thoracic Surgeons and Society for Vascular Medicine. Circulation 121, 13: e266–369, 2010.
3. Zavadilová, L., Gergely, L. Large vessel vasculitis. CorVasa 60, 3: e251–e262, 2018.
4. Oishi, K., Mizuno, T., Fujiwara, T. et al. Surgical strategy for inflammatory thoracic aortic aneurysm in the endovascular surgery era. J Vasc Surg 75, 1: 74–80, 2022.
5. Ku, L., Hu, P., Xie, M. Multiple systemic arterial aneurysms in large-vessel vasculitis. Hellenic J Cardiol 79: 92–94, 2024.
6. Tyagi, S., Safal, S., Tyagi, D. Aortitis and aortic aneurysm in systemic vasculitis. Indian J Thorac Cardiovasc Surg 35, Suppl. 2: 47–56, 2019.

Podpořeno MZČR-RVO („Institut klinické a experimentální medicíny-IKEM, IČ 00023001“).

MUDr. Helena Čermáková
Klinika transplantační chirurgie
IKEM
Vídeňská 1958/9
140 21 Praha 4

Dabigatran etexilát

3. díl – Léčba tromboembolické nemoci a prevence její rekurence

Dabigatran je přímý kompetetivní inhibitor trombinu, který inhibuje jak volný trombin, tak trombin navázaný na fibrin a trombinem navozenou agregaci trombocytů. Účinně tak brání vzniku trombů. Patří do skupiny nových perorálních antikoagulancií a využíván je v několika terapeutických indikacích. Na českém trhu je dostupný ve třech různých silách – 75 mg, 110 mg a 150 mg, což je odrazem různorodé potřeby dávkování v jednotlivých indikacích. K dispozici je také specifické antidotum idarucizumab. Vzhledem k tomu, že v poslední době byla paleta dostupných přípravků s obsahem dabigatran etexilátu významně rozšířena o řadu generických léků, připomínáme v krátkém seriálu farmakologický profil tohoto léku. Jednotlivé díly seriálu připomenou hlavní indikace dabigatranu a také výsledky klinických studií, které prokázaly účinnost a bezpečnost jeho užití v těchto indikacích.

Farmakologický profil

Dabigatran je přímý kompetetivní inhibitor trombinu. Vzhledem k tomu, že trombin umožňuje v koagulační kaskádě přeměnu fibrinogenu na fibrin, jeho inhibice brání vzniku trombu. Dabigatran inhibuje volný trombin, trombin navázaný na fibrin a trombinem navozenou agregaci trombocytů.

Dabigatran etexilát je proléčivo bez farmakologické aktivity. Po perorálním podání je dabigatran etexilát rychle vstřebán a v plazmě a v játrech konvertován (pomocí hydrolýzy katalyzované esterázou) na dabigatran. Po perorálním podání dochází k rychlému nárůstu plazmatických koncentrací dabigatranu s dosažením C_{max} 0,5–2 hodiny po podání. Při podání v pooperačním období je dosaženo vrcholových plazmatických koncentrací pomaleji, obvykle za šest hodin po podání. Zpomalení a opoždění absorpce se projevuje pouze v den operace. Jídlo neovlivňuje biologickou dostupnost dabigatranu, ale zpožďuje čas dosažení maximální plazmatické koncentrace o 2 hodiny.

Dabigatran je vylučován zejména v nezměněné podobě močí. Po opakovaném podání je terminální poločas okolo 12–14 hodin, při poruše ledvin je poločas prodloužen.

Obr. 1: Chemická struktura dabigatran etexilátu

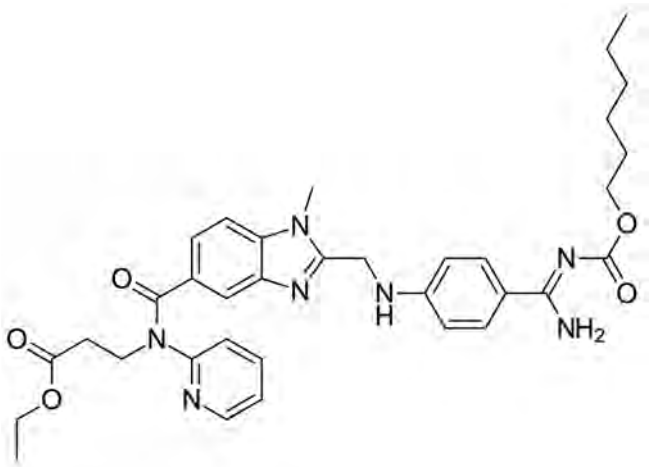

Dávkování pro léčbu hluboké žilní trombózy a plicní embolie a prevenci jejich rekurence

Doporučené dávkování v této indikaci je 150 mg dabigatran etexilátu dvakrát denně (tedy 300 mg denně). Délka léčby má být stanovena individuálně po vyhodnocení přínosu léčby oproti riziku krvácení. Krátké trvání léčby (nejméně 3 měsíce) má být zdůvodněno přítomností přechodných rizikových faktorů, delší trvání léčby pak trvale přítomnými rizikovými faktory, ev. idiopatickou DVT či PE.

Prodloužená (časově neohraničená) antikoagulační léčba je dle národních guidelines vhodná pro pacienty s vysokým rizikem tromboembolie a vyžaduje pečlivou rozvahu, hodnotící riziko krvácení. K dispozici pro ni je warfarin, DOAC (v plné či redukované dávce), sulodexid a kyselina salicylová.[3,31]

U vybraných skupin pacientů je doporučeno snížení dávky. Dávka by měla být snížena u pacientů ve věku ≥80 let a u pacientů, kteří současně s dabigatranem užívají verapamil. U těchto pacientů je doporučeno podávání dabigatranu v dávce 110 mg dvakrát denně (tedy 220 mg denně). Dále je potřeba zvážit snížení dávky (a to na základě individuálního posouzení rizika tromboembolie a krvácení) u pacientů ve věku 75–80 let, u pacientů se středně těžkou poruchou funkce ledvin (CrCl 30–50 ml/min), u pacientů s gastritidou, ezofagitidou nebo gastroezofageálním refluxem a u pacientů se zvýšeným rizikem krvácení z jiných důvodů. U těchto pacientů je třeba individuálně rozhodnout, zda užít dávku 300 mg nebo 220 mg denně.

Pokud se přechází z dabigatranu na parenterální antikoagulační léčbu, doporučuje se s podáním vyčkat nejméně 12 hodin po poslední dávce dabigatranu. Pokud se přechází z parenterální antikoagulační léčby na dabigatran, doporučuje se ukončit stávající léčbu a dabigatran podávat 0–2 hodiny před časem, na který by připadala následující dávka. V případě kontinuální léčby (např. UFH) se doporučuje podat dabigatran již v době přerušení podávání kontinuální léčby. Při převodu z léčby dabigatranem na antagonisty vitaminu K (VKA) se podávání VKA zahajuje 3 dny před vysazením dabigatranu u pacientů s CrCl ≥50 ml/min a 2 dny u pacientů s CrCl 30–50 ml/min. Při převodu z VKA se terapie dabigatranem zahajuje po vysazení VKA poté, co hodnota INR je pod 2,0.

Podmínky úhrady

Přípravek v síle 150 mg je hrazen pro léčbu a sekundární prevenci hluboké žilní trombózy nebo plicní embolie: 1) po dobu tří měsíců, pokud rizikový faktor vzniku trombózy pominul – v případě „sekundární trombózy", např. po operaci, po úrazu, po porodu; 2) po dobu šesti měsíců, pokud nebyl vyvolávající faktor vzniku zjištěn, tj. jedná se o idiopatickou trombózu; 3) po dobu dvanácti měsíců u nemocných s významnou trombofilií, zejména vrozenou (deficience antikoagulačně působících proteinů nebo kombinace heterozygocie mutací faktoru V a II, případně jejich samostatná homozygotní forma, pozitivita lupus antikoagulans), případně jde-li o recidivu proximální flebotrombózy nebo symptomatické plicní embolie a při zvýšeném riziku recidivy na podkladě získaného, trvajícího trombofilního stavu (hormonální léčba, kterou nelze ukončit nebo přerušit, nefrotický syndrom, chronické autoimunitní onemocnění, nespecifický střevní zánět, pokročilé stavy srdeční nebo respirační insuficience – NYHA III a IV).[32]

Kontraindikace, omezení, interakce

Dabigatran etexilát je kontraindikován při přecitlivělosti na složku přípravku, těžké poruše funkce ledvin (CrCl do 30 ml/min u dospělých a eGFR do 50 ml/min/1,73 m^2 u dětí), při klinicky významném aktivním krvácení, při poruše jater nebo jaterním onemocnění s očekávaným dopadem na přežití, u pacientů s umělou srdeční chlopní vyžadující antikoagulační léčbu. Mezi kontraindikace patří také léze nebo stavy, které mohou být považovány za významný rizikový faktor krvácení (např. současné nebo nedávné gastrointestinální ulcerace, maligní nádory s vysokým rizikem krvácení, nedávné poranění mozku nebo páteře, nedávný chirurgický výkon na mozku, páteři či oku, nedávné intrakraniální krvácení, podezření na jícnové varixy, arteriovenózní malformace, cévní aneuryzmata nebo závažné intraspinální či intracerebrální anomálie). Kontraindikována je souběžná léčba jinými antikoagulancii (UFH, LMWH, deriváty heparinu, DOAC) s výjimkou zvláštních situací a souběžná léčba silnými inhibitory P-gp (systémově podávaný ketokonazol, cyklosporin, itrakonazol, dronedaron, glekaprevir/pibrentasvir). Dabigatran není doporučen u pacientů s antifosfolipidovým syndromem. Dabigatran se nemá podávat v těhotenství a při kojení.

Dabigatran má být podáván s opatrností u pacientů se zvýšeným rizikem krvácení. Neobjasněný pokles hemoglobinu a/nebo hematokritu či krevního tlaku má vést k hledání zdroje krvácení. Během léčby dabigatranem může dojít ke krvácení v jakékoliv lokalizaci. Při život ohrožujícím nebo nekontrolovaném krvácení u dospělých pacientů, kdy je nutno rychle zvrátit antikoagulační účinek dabigatranu, je možné podat antidotum idarucizumab. Dalšími možnostmi je čerstvá plná krev, čerstvě zmrazená plazma, koncentrát koagulačních faktorů, rekombinantní faktor VIIa nebo trombocytární koncentráty. Dabigatran lze odstranit hemodialýzou. Riziko krvácení také zvyšuje souběžné užívání kyseliny acetylsalicylové, klopidogrelu, NSAID, SSRI nebo SNRI i dalších přípravků ovlivňujících hemostázu.

Před chirurgickými výkony může být nutné dabigatran vysadit pro zvýšené riziko krvácení. V případě plánovaných výkonů je třeba dabigatran vysadit nejméně 24 hodin před zákrokem (u pacientů s vyšším rizikem krvácení nebo při rozsáhlém výkonu, který může vyžadovat kompletní hemostázu, je třeba zvážit vysazení 2–4 dny před operací). U subakutních výkonů je třeba dočasné přerušení léčby – pokud je to možné, mají být operace odloženy po dobu nejméně 12 hodin od poslední dávky (pokud výkon nelze odložit, může být zvýšené riziko krvácení a je třeba zhodnotit toto riziko vůči prospěchu operace). V případě neodkladných nebo urgentních výkonů je třeba léčbu dabigatranem přerušit a pokud je třeba antikoagulační účinek dabigatranu rychle zvrátit, je u dospělých k dispozici reverzní přípravek idarucizumab. Po operaci má být léčba dabigatranem zahájena co nejdříve, jakmile to umožní klinický stav a je dosaženo adekvátní hemostázy.[23]

Dabigatran není metabolizován enzymy cytochromu P450 (ani není jejich inhibitorem či induktorem). Potenciál lékových interakcí je relativně nízký. Absorpce dabigatranu v tubulárním systému ledvin je podmíněna aktivitou glykoproteinu P-gp. Léky, které inhibují P-gp, prodlužují bioeliminaci dabigatranu a zvyšují jeho plazmatické koncentrace. Užívání silných induktorů P-gp je kontraindikováno, současné užití takrolimu je nedoporučeno, u slabších induktorů je třeba opatrnosti a v některých případech snížení dávky dabigatranu (viz dávkování). Současnému podávání induktorů P-gp (např. rifampicin, třezalka tečkovaná, karbamazepin, fenytoin) je třeba se vyhnout (očekává se snížení účinku dabigatranu). Inhibitory proteáz (např. ritonavir) nebyly spolu s dabigatranem hodnoceny, proto se jejich souběžné podání nedoporučuje. Podávání s dalšími antikoagulancii je kontraindikováno. Riziko krvácení zvyšuje souběžné užívání kyseliny acetylsalicylové, klopidogrelu, NSAID, selektivních inhibitorů zpětného vychytávání serotoninu (SSRI) nebo serotoninu a noradrenalinu (SNRI).

Snášenlivost dabigatranu je velmi dobrá a nežádoucí účinky nejsou časté. Z principu působení vyplývá nejčastější nežádoucí účinek, kterým je krvácení a s ním spojené poruchy. Krvácení se vyskytuje přibližně u 14,4 % pacientů léčených pro DVT/PE. Popisovány jsou také gastrointestinální komplikace (např. nauzea, dyspepsie, bolesti břicha, průjem) a abnormální výsledky funkčních jaterních testů. Ostatní nežádoucí účinky jsou spíše vzácné.

Reverzní přípravek idarucizumab

Pro případy, kdy je třeba urychleně zvrátit účinek dabigatranu, např. při neodkladných chirurgických výkonech nebo život ohrožujícím či nekontrolovaném krvácení, je k dispozici reverzní přípravek idarucizumab (Praxbind). Jeho aplikace je omezena na nemocniční použití, aplikuje se intravenózně v doporučené dávce 5 g (v některých specifických případech může být užita i druhá dávka 5 g).[22,23]

Po podání idarucizumabu lze kdykoliv zahájit jinou antitrombotickou terapii (např. nízkomolekulární heparin), pokud je pacient klinicky stabilní a bylo dosaženo odpovídající he-

mostázy. Léčbu dabigatranem lze znovu zahájit 24 hodin po podání idarucizumabu (pokud je pacient stabilní a bylo dosaženo odpovídající hemostázy).[22]

Idarucizumab je fragment humanizované monoklonální protilátky, který se s velmi vysokou afinitou váže na dabigatran. Afinita jeho vazby je přibližně 300× vyšší než afinita vazby dabigatranu na trombin. Vazba idarucizumabu a dabigatranu vzniká velmi rychle, okamžitě po podání se plazmatická koncentrace nevázaného dabigatranu sníží o více než 99 % a tato vazba disociuje extrémně pomalu. U většiny pacientů přetrvává reverze koncentrace dabigatranu v plazmě až 12 hodin.[22]

Studie RE-VERSE AD hodnotila reverzi antikoagulačního účinku dabigatranu. U dospělých pacientů léčených dabigatranem, u kterých bylo nutné provedení neodkladného chirurgického výkonu nebo u kterých došlo k život ohrožujícímu či nekontrolovanému krvácení souvisejícímu s dabigatranem, byl sledován účinek a bezpečnost idarucizumabu. U většiny pacientů ve studii (celkem 503 osob) bylo dosaženo plné reverze antikoagulačního účinku dabigatranu během prvních čtyř hodin po podání idarucizumabu.[20,21]

Výsledky vybraných klinických studií

Studie RE-COVER a RE-COVER II srovnaly efektivitu a bezpečnost dabigatranu v dávce 150 mg dvakrát denně s terapií warfarinem v šestiměsíční léčbě po akutní tromboembolické příhodě. Dlouhodobé podávání bylo testováno ve studiích RE-SONATE, kde byl dabigatran srovnán s placebem, a RE-MEDY, kde byl srovnávacím lékem warfarin.

Studie RE-COVER

Studie RE-COVER (NCT00291330) byla randomizovaná, dvojitě zaslepená, noninferioritní studie, která srovnala účinnost a bezpečnost dabigatranu a warfarinu u pacientů po akutní žilní tromboembolické příhodě.[25,26]

Pacienti byli léčeni ve 228 klinických centrech 29 zemí. Jednalo se o dospělé pacienty po akutní, symptomatické a objektivně verifikované proximální hluboké žilní trombóze dolních končetin nebo po plicní embolii, u kterých byla indikována šestiměsíční antikoagulační terapie.[25,26]

Vyloučeni byli mj. pacienti ve vysokém riziku krvácení, s jaterním onemocněním se zvýšenou hladinou aminotransferáz nad dvojnásobek horní hranice normy a pacienti s clearance kreatininu pod 30 ml/min.[25]

Pacienti byli po akutní tromboembolické příhodě léčeni v této studii úvodní léčbou parenterálními antikoagulancii (nejčastěji nefrakcionovaný heparin nebo LMWH) a poté nastaveni na dobu šesti měsíců na léčbu dabigatranem ve fixní dávce 150 mg dvakrát denně nebo na léčbu warfarinem. Terapie warfarinem byla cílena k INR 2–3. Dabigatran byl nasazen po nejméně pětidenním podávání parenterálních antikoagulancií při hodnotě INR nejméně 2 ve dvou po sobě následujících dnech.[25]

Ve studii bylo zařazeno 2 564 pacientů, 2 539 z nich mohlo být zahrnuto do analýzy účinnosti léčby (1 274 na dabigatranu a 1 265 na warfarinu). Parenterální antikoagulace v úvodu byla podávána v obou skupinách v průměru po dobu deseti dnů. V průběhu šesti měsíců bylo zjištěno 16 hodnot INR u pacientů léčených warfarinem, INR bylo v terapeutickém rozmezí v 60 % případů.[25]

K recidivě tromboembolické příhody (nebo úmrtí s ní spojenému) došlo u 2,4 % pacientů léčených dabigatranem a u 2,1 % pacientů léčených warfarinem. Rozdíl nebyl statisticky signifikantní (HR 1,10; 95% CI 0,65–1,84; p < 0,001 pro noninferioritu) a **dabigatran tak vykázal srovnatelnou účinnost jako warfarin**.[25]

Ani ve výskytu závažného krvácení nebyl zjištěn signifikantní rozdíl. Závažné krvácení bylo zjištěno u 1,6 % pacientů léčených dabigatranem a u 1,9 % pacientů léčených warfarinem (HR 0,82; 95% CI 0,45–1,48). Klinicky relevantní nezávažné krvácení se vyskytlo u 5,6 % pacientů na dabigatranu a u 8,8 % pacientů na warfarinu (HR 0,63; 95% CI 0,47–0,84; p = 0,002) a jakékoliv krvácení se vyskytlo u 16,1 % pacientů na dabigatranu a u 21,9 % pacientů na warfarinu (HR 0,71; 95% CI 0,59–0,85).[25]

Skupiny se nelišily ve výskytu akutních koronárních syndromů, četnosti úmrtí nebo zvýšení jaterních funkčních testů. O něco častěji ve skupině s dabigatranem došlo k přerušení studie pro nežádoucí účinky. Z nežádoucích účinků pouze dyspepsie se vyskytla signifikantně častěji při léčbě dabigatranem (2,9 % vs. 0,6 %; p < 0,001).[25]

Obr. 2: Kumulativní riziko recidivy tromboembolické příhody ve studii RE-COVER[25]

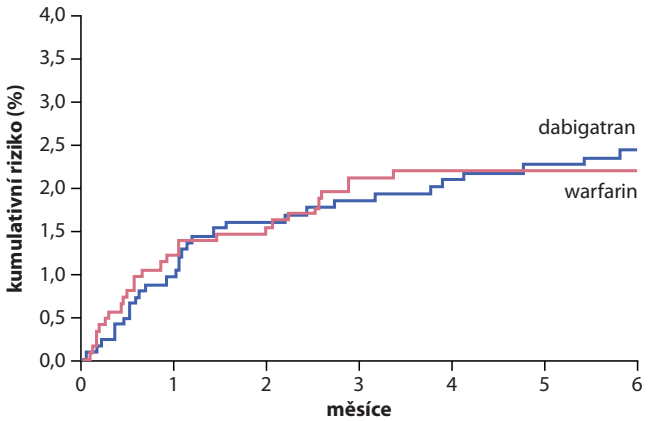

Ve studii RE-COVER byla fixní dávka dabigatranu 150 mg 2× denně stejně účinná jako warfarin v prevenci recidivy tromboembolické příhody, a to při podobném bezpečnostním profilu (obdobná míra závažných krvácení a nižší míra nezávažných krvácení při léčbě dabigatranem). Dabigatran na rozdíl od warfarinu nevyžadoval pravidelné laboratorní monitorování ani zohlednění četných interakcí s potravou a léky.

Studie RE-COVER II a sdružená analýza RE-COVER I a II

Design studie RE-COVER II byl prakticky shodný s předchozí studií. Vzhledem k nízké míře rekurence VTE ve studii RE-COVER a potřebě získat data pro podrobnější analýzy podskupin pacientů a pro společnou analýzu sdružených dat z obou studií byla realizována ještě následná studie RE-COVER II.[27]

Ve studii RE-COVER II bylo zařazeno 2 589 pacientů po akutní VTE. Po úvodní léčbě LMWH nebo nefrakcionovaným heparinem v délce 5–11 dní byli pacienti po dobu šesti měsíců léčeni dabigatranem v dávce 150 mg dvakrát denně nebo warfarinem.[27]

Primární sledovaný endpoint (rekurence VTE nebo úmrtí s ní spojené) se vyskytl u 2,3 % pacientů na dabigatranu a u 2,2 % pacientů na placebu (HR 1,08; 95% CI 0,64–1,80; p < 0,001 pro noninferioritu). Také v této studii se tedy účinnost dabigatranu a warfarinu na prevenci rekurence VTE signifikantně nelišila.[27]

Výskyt závažného krvácení se mezi skupinami signifikantně nelišil (1,2 % dabigatran vs. 1,7 % warfarin; HR 0,69; 95% CI 0,36–1,32), při vyhodnocení všech krvácení byla míra krvácení nižší u pacientů léčených dabigatranem (15,6 % vs. 22,1 %; HR 0,67; 95% CI 0,56–0,81). Principiálně podobné výsledky přinesla i sdružená analýza obou studií.[27]

Obr. 3: Riziko krvácení ve studii RE-COVER II[27]

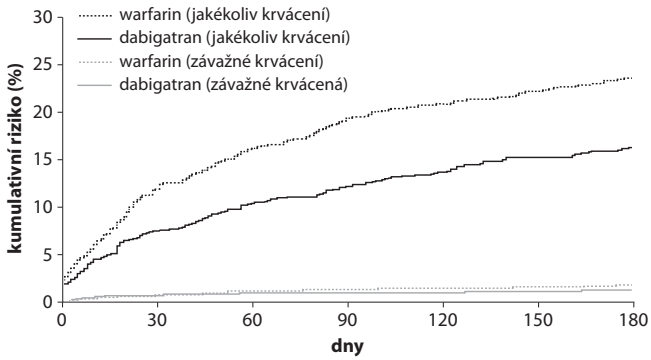

Studie RE-SONATE

Studie RE-SONATE (NCT00558259) byla randomizovaná dvojitě zaslepená klinická studie, ve které byli zařazeni dospělí pacienti s potvrzenou symptomatickou hlubokou žilní trombózou nebo plicní embolií, kteří ukončili minimálně šestiměsíční antikoagulační léčbu. V této studii byli zařazeni pacienti s nižším rizikem rekurence DVT a PE, takže mohli být randomizováni k terapii dabigatranem nebo k užití placeba.[28,30]

Používaná antikoagulační léčba (pacienti ji užívali před vstupem do studie po dobu 6–18 měsíců) byla přerušena a při INR pod 2,3 byla nasazena studijní medikace. Tu představoval dabigatran v dávce 150 mg dvakrát denně nebo placebo.[28]

Primárním endpointem studie byla rekurence symptomatické a objektivně potvrzené tromboembolické příhody (nebo úmrtí s ní spojené). Bezpečnost terapie byla reprezentována především výskytem závažného a klinicky relevantního nezávažného krvácení.[28]

Rekurence žilní tromboembolické příhody se vyskytla v šestiměsíčním sledování u 3 pacientů (tj. 0,4 %) ve skupině léčené dabigatranem a u 37 pacientů (5,6 %) na placebu. Terapie dabigatranem významně a signifikantně snížila (relativně o 92 % v perspektivě šesti měsíců) riziko rekurence této příhody (HR 0,08; 95% CI 0,02–0,25; p < 0,001). Nebyly zjištěny významné rozdíly v účinnosti v předem definovaných podskupinách pacientů. Při prodloužení o dalších 12 měsíců bylo zjištěno kumulativní riziko rekurence VTE 6,9 % u pacientů léčených dabigatranem a 10,7 % u pacientů na placebu (HR 0,61; 95% CI 0,42–0,88).[28]

Terapie dabigatranem byla provázena vyšším rizikem krvácení než v případě placeba. V primárním sledování byly zaznamenány dva případy závažného krvácení (oba ve skupině s dabigatranem), oba z gastrointestinálního traktu. Klinicky relevantní nezávažné krvácení se vyskytlo u 5,3 % pacientů na dabigatranu a u 1,8 % pacientů na placebu (HR 2,92; 95% CI 1,52–5,6; p = 0,001).[28]

Obr. 4: Rekurence žilní tromboembolické příhody ve studii RE-SONATE[28]

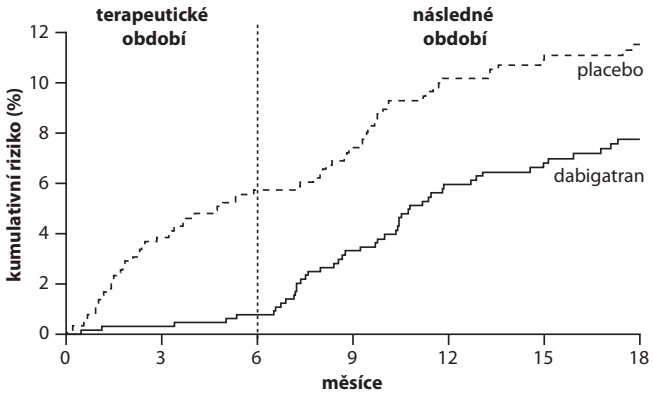

Obr. 5: Riziko krvácení ve studii RE-SONATE[28]

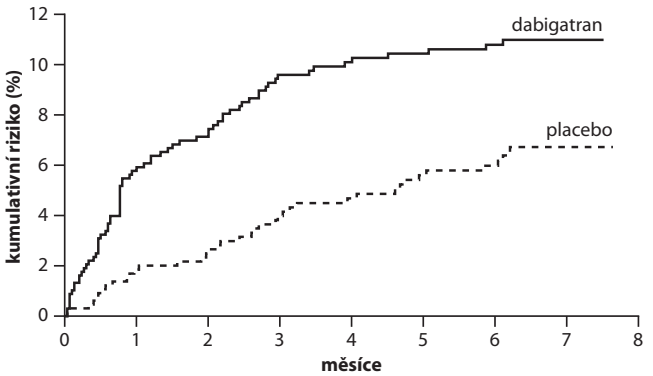

Dabigatran v prodloužené léčbě signifikantně snižoval riziko rekurence žilní tromboembolické příhody, oproti placebu byl provázen zvýšeným rizikem krvácení.

RE-MEDY

Randomizovaná, dvojitě zaslepená klinická studie RE-MEDY (NCT00329238) porovnala v dlouhodobém sledování terapii dabigatranem a warfarinem u pacientů s potvrzenou symptomatickou hlubokou žilní trombózou nebo plicní embolií, kteří ukončili minimálně tříměsíční antikoagulační léčbu. Tito pacienti měli vyšší riziko rekurence než pacienti zařazení ve studii RE-SONATE.[28,29]

Pacienti zařazení ve studii RE-MEDY dostávali antikoagulační léčbu nejméně po dobu 3–12 měsíců nebo mohli být léčeni dabigatranem ve studiích RE-COVER a RE-COVER II. Vyloučeni byli pacienti s nadměrným rizikem krvácení (např. s hemoragickou poruchou, traumatem či operací, intrakraniálními malformacemi či aneuryzmatem, s anemií, nestabilním kardiovaskulárním onemocněním, závažnou poruchou funkce ledvin (CrCl pod 30 ml/min), s jaterním onemocněním se zvýšenou hladinou aminotransferáz nad dvojnásobek horní hranice normy ad.).[28]

Dosavadní antikoagulační terapie byla přerušena a pacienti byli randomizováni k pokračování antikoagulační léčby buď 150 mg dabigatranu dvakrát denně, nebo warfarinem. Do 72 hodin po randomizaci byla provedena oboustranná venografie žil dolních končetin. Dávka warfarinu byla upravována k udržování INR v rozmezí 2–3. Vyšetření INR bylo realizováno v intervalech nepřekračujících čtyři týdny. Studie byla navržena na 18 měsíců terapie. Následně byla prodloužena (vzhledem k nižšímu počtu příhod než se předpokládalo) a ve skutečnosti se pak pohybovala v rozmezí 6–36 měsíců sledování.[28]

Primárním endpointem studie byla rekurence symptomatické a objektivně potvrzené tromboembolické příhody (nebo úmrtí s ní spojené). Bezpečnost terapie byla reprezentována především výskytem závažného a klinicky relevantního nezávažného krvácení.[28]

Ve studii bylo randomizováno celkem 2 866 pacientů. Průměrný věk pacientů byl přibližně 55 let. Přibližně dvě třetiny pacientů byly po hluboké žilní trombóze (DVT), čtvrtina po plicní embolii (PE) a více než 11 % pacientů mělo současně PE i DVT. Ve skupině léčené warfarinem byl medián času v terapeutickém rozmezí INR (2–3) 65,3 %.[28]

Primární endpoint (tedy rekurence VTE nebo úmrtí s ní spojené) bylo zaznamenáno u 1,8 % pacientů léčených dabigatranem a u 1,3 % pacientů na warfarinu. Poměr rizik (HR) činil 1,44 (95% CI 0,78–2,64, p = 0,001 pro noninferioritu). **Účinnost dabigatranu a warfarinu pro prevenci VTE se signifikantně nelišila.**[28]

Závažné krvácení se vyskytlo u 0,9 % (13 osob) pacientů na dabigatranu a u 1,8 % (25 osob) na warfarinu. Při společném vyhodnocení **závažného krvácení a klinicky relevantního nezávažného krvácení** bylo **riziko u pacientů léčených dabigatranem nižší relativně o 46 %** (5,6 % vs. 10,2 %; HR 0,54; 95% CI 0,41–0,71; p < 0,001). Riziko **všech krvácení bylo u pacientů léčených dabigatranem nižší relativně o 29 %** (19,4 % vs. 26,2 %; HR 0,71; 95 % CI 0,61–0,83; p < 0,001).[28]

Dabigatran ve studii RE-MEDY prokázal efektivitu v prevenci rekurence žilních tromboembolických příhod srovnatelnou s warfarinem, současně ale vykázal nižší riziko krvácení oproti warfarinu.

Obr. 6: Rekurence žilní tromboembolické příhody ve studii RE-MEDY[28]

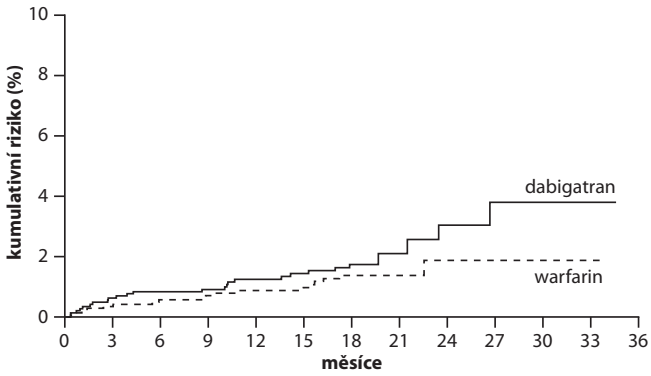

Obr. 7: Kumulativní riziko krvácení ve studii RE-MEDY[28]

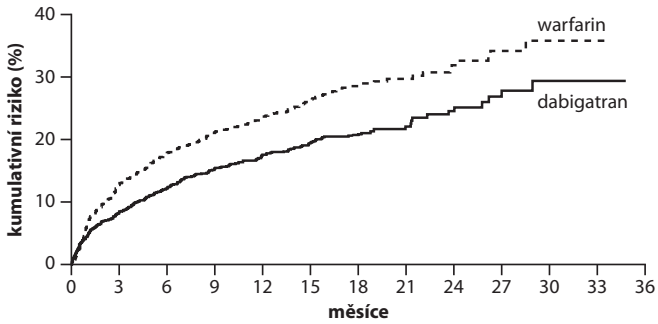

Literatura

1. Eriksson, B. I., Dahl, O. E., Rosencher, N. et al.; RE-NOVATE Study Group. Dabigatran etexilate versus enoxaparin for prevention of venous thromboembolism after total hip replacement: a randomised, double-blind, noninferiority trial. Lancet 370, 9591: 949–956, 2007.
2. Dabigatran etexilate in extended venous thromboembolism (VTE) prevention after hi replacement surgery. NCT00168818. ClinicalTrials.gov (online: https://www.clinicaltrials.gov/study/NCT00168818?term=NCT00168818&rank=1) [cit. 14. 12. 2024]
3. Hirmerová, J., Karetová, D., Malý R. et al. Akutní žilní trombóza: aktualizace 2020. Současný stav prevence, diagnostiky a léčby. Doporučený postup České angiologické společnosti ČLS JEP. (online: https://www.angiology.cz/Angiology/media/system/guidelines/DP_CAS_akutni_zilni_tromboza_2020.pdf) [cit. 14. 12. 2024]
4. Eriksson, B. I., Dahl, O. E., Rosencher, N. et al.; RE-MODEL Study Group. Oral dabigatran etexilate vs. subcutaneous enoxaparin for the prevention of venous thromboembolism after total knee replacement: the RE-MODEL randomized trial. J Thromb Haemost 5, 11: 2178–2185, 2007.
5. RE-MODEL dabigatran etexilate 150mg or 220mg once daily (o.d.) versus (v.s.) enoxaparin 40mg o.d. for prevention of thrombosis after knee surgery. NCT00168805. ClinicalTrials.gov (online: https://www.clinicaltrials.gov/study/NCT00168805?term=dabigatran%20enoxaparin&rank=6) [cit. 14. 12. 2024]
6. Ginsbert, J. S., Davidson, B. L., Comp, P. C. et al.; RE-MOBILIZE Writing Committee. Oral thrombin inhibitor dabigatran etexilate vs North American enoxaparin regimen for prevention of venous thromboembolism after knee arthroplasty surgery. J Arthroplasty 24, 1: 1–9, 2009.

7. Wolowacz, S. E., Roskell, N. S., Plumb, J. M. et al. Efficacy and safety of dabigatran etexilate for the prevention of venous thromboembolism following total hip or knee arthroplasty. A meta-analysis. Thromb Haemost 101, 1: 77–85, 2009.
8. Rosencher, N., Noack, H., Feuring, M. et al. Type of anaesthesia and the safety and efficacy of thromboprophylaxis with enoxaparin or dabigatran etexilate in major orthopaedic surgery: pooled analysis of three randomized controlled trials. Thromb J 10, 1: 9, 2012.
9. Eriksson, B. I., Dahl, O. E., Büller, H. R. et al. BISTRO II Study Group. A new oral direct thrombin inhibitor, dabigatran etexilate, compared with enoxaparin for prevention of thromboembolic events following total hip or knee replacement: the BISTRO II randomized trial. J Thromb Haemost 3, 1: 103–111, 2005.
10. Fiala, M., Haman, L., Čihák, R. et al. Doporučení ESC pro diagnostiku a léčbu fibrilace síní, 2020. Souhrn dokumentu připravený Českou kardiologickou společností. Cor et Vasa 63: 135–161, 2021.
11. Hindricks, G., Potpara,T., Dagres, N. et al.; ESC Scientific Document Group. 2020 ESC Guidelines for the diagnosis and management of atrial fibrillation developed in collaboration with the European Association for Cardio-Thoracic Surgery (EACTS). Eur Heart J 42, 5: 373–498, 2021.
12. Pisters, R., Lane, D. A., Nieuwlaat, R. et al. A novel user-friendly score (HAS-BLED) to assess 1-year risk of major bleeding in patients with atrial fibrillation: the Euro Heart Survey. Chest 138, 5: 1093–1100, 2010.
13. Lip, G. Y., Nieuwlaat, R. Pisters, R. et al. Refining clinical risk stratification for predicting stroke and thromboembolism in atrial fibrillation using a novel risk factor-based approach: the Euro Heart Survey on atrial fibrillation. Chest 137, 2: 263–272, 2010.
14. Connolly, S. J., Ezekowitz, M. D., Yusuf, S. et al.; RE-LY Steering Committee and Investigators. Dabigatran versus warfarin in patients with atrial fibrillation. N Engl J Med 361, 12: 1139–1151, 2009.
15. Randomized evaluation of long term anticoagulant therapy (RE-LY) with dabigatran etexilate. NCT00262600. ClinicalTrials.gov (online: https://www.clinicaltrials.gov/study/NCT00262600?term=NCT00262600&rank=) [cit. 15. 12. 2024]
16. Ezekowitz, M. D., Connolly, S., Parekh, A. et al. Rationale and design of RE-LY: randomized evaluation of long-term anticoagulant therapy, warfarin, compared with dabigatran. Am Heart J 157, 5: 805–810, 2009.
17. Connolly, S. J., Wallentin, L., Ezekowitz, M. D. et al. The long-term multicenter observational study of dabigatran treatment in patients with atrial fibrillation (RELY-ABLE) study. Circulation 128, 3: 237–243, 2013.
18. RELY-ABLE long term multi-center extension of dabigatran treatment in patients with atrial fibrillation who completed RE-LY trial. NCT00808067. ClinicalTrials.gov (online: https://clinicaltrials.gov/study/NCT00808067) [cit. 16. 12. 2024]
19. Bo, M., Fumagalli, S., Degli Esposti, L. et al.; Italian Society of Geriatric Cardiology (SICGe). Anticoagulation in atrial fibrillation. A large real-world update. Eur J Intrn Med 121: 88–94, 2024.
20. Pollack jr., C. V., Reilly, P. A., Eikelboom, J. et al. Idarucizumab for dabigatran reversal. N Engl J Med 373, 6: 511–520, 2015.
21. Pollack jr., C. V., Reilly, P. A., van Ryn, J. et al. Idarucizumab for dabigatran reversal – full cohort analysis. N Engl J Med 377, 5: 431–441, 2017.
22. Praxbind 2,5 mg/50 ml injekční/infuzní roztok. Souhrn údajů o přípravku. (online: https://www.ema.europa.eu/cs/documents/product-information/praxbind-epar-product-information_cs.pdf) [cit. 17. 12. 2024]
23. Kvasnička, J., Penka, M., Kvasnička, T. et al. Doporučení České společnosti pro trombózu a hemostázu ČLS JEP pro bezpečnou léčbu novými perorálními antikoagulancii (NOAC) – dabigatran etexilátem, apixabanem a rivaroxabanem. Vnitr Lék 61, 6: 537–546, 2015.
24. Václavík, J. Antidotum dabigatranu idarucizumab již můžeme využívat v praxi. Cor Vasa 58, e1–e3, 2016.
25. Schulman, S., Kearon, C., Kakkar, A. K. et al.; RE-COVER Study Group. Dabigatran versus warfarin in the treatment of acute venous thromboembolism. N Engl J Med 361, 24: 2342–2352, 2009.
26. Efficacy and safety of dabigatran compared to warfarin for 6 month treatment of acute symptomatic venous thromboembolism (RE-COVER I). NCT00291330. ClinicalTrials.gov (online: https://clinicaltrials.gov/study/NCT00291330?term=NCT00291330&rank=1) [cit. 17. 12. 2024]
27. Schulman, S., Kakkar, A. K., Goldhaber, Z. et al.; RE-COVER II Trial Investigators. Treatment of acute venous thromboembolism with dabigatran or warfarin and pooled analysis. Circulation 129, 7: 764–772, 2014.
28. Schulman, S., Kearson, C., Kakkar, A. K. et al.; RE-MEDY Trial Investigators; RE-SONATE Trial Investigators. Extended use of dabigatran, warfarin, or placebo in venous thromboembolism. N Engl J Med 368, 8: 709–718, 2013.
29. Secondary prevention of venous thromboembolism (VTE) (RE-MEDY). NCT00329238. ClinicalTrials.gov (online: https://www.clinicaltrials.gov/study/NCT00329238?term=NCT00329238&rank=1)
30. Twice-daily oral direct thrombin inhibitor dabigatran etexilate in the long term prevention of recurrent symptomatic VTE (RE-SONATE). NCT00558259. ClinicalTrials.gov (online: https://www.clinicaltrials.gov/study/NCT00558259?term=dabigatran&aggFilters=ages:adult,phase:3,results:with,status:com,studyType:int&page=2&rank=16)
31. Holý, M. Rekurence venózního tromboembolismu. Současný přístup k sekundární prevenci hluboké žilní trombózy a plicní embolie. Semily: GEUM, 2022.
32. SÚKL. Databáze léčivých přípravků. (online: www.sukl.cz) [cit. 27. 10. 2025]

Výsledky studie STRIDE

Semaglutid u pacientů s diabetem 2. typu a ICHDK

U pacientů s ischemickou chorobou dolních končetin (ICHDK) dominuje progresivní úbytek funkční kapacity. Jeho podkladem je bolest z ischemie při chůzi (klaudikace) a chronické změny svalů a mikrovaskulatury v prostředí chronické hypoxie. Povaha této poruchy je komplexní, hlavním faktorem je ischemie způsobená obstrukcí tepen v důsledku aterosklerózy, nicméně svůj podíl má i vazokonstrikce, svalová dysfunkce a zánět. Pohybová aktivita a cvičení jsou schopny funkční kapacitu zvýšit, z farmakoterapeutických prostředků byl doložen efekt například cilostazolu nebo sulodexidu.

Agonisté receptorů pro GLP-1, užívaní v diabetologii, prokázali krom hypoglykemizujícího efektu také pleiotropní působení v řadě orgánových systémů, vedou k úbytku tělesné hmotnosti, snižují známky chronického zánětu, snižují riziko infarktu myokardu, cévní mozkové příhody, zlepšují renální komplikace diabetu a další. Ve studii LEADER prokázal agonista GLP-1RA liraglutid schopnost u diabetiků 2. typu se vředy na nohou schopnost snížit riziko amputací dolních končetin.

Cílem nedávno publikované studie STRIDE bylo zjistit, jak terapie agonistou GLP-1 semaglutidem u pacientů s diabetes mellitus 2. typu a současně ischemickou chorobou dolních končetin (ICHDK) ovlivňuje funkční kapacitu reprezentovanou maximální ušlou vzdáleností a současně symptomy nemoci a kvalitu života.

STRIDE (NCT04560998)[2] byla dvojitě zaslepená, randomizovaná a placebem kontrolovaná studie realizovaná ve 112 ambulantních zařízeních 20 zemí Evropy, Asie a Severní Ameriky. Do studie byli zařazeni diabetici 2. typu starší 18 let se současnou diagnózou ICHDK.

Mezi vstupními kritérii pro zařazení do studie byla ICHDK s intermitentními klaudikacemi (Fontain IIa) se schopností ujít více než 200 m bez klaudikací (na běžeckém pásu bez náklonu s rychlostí 3,2 km/h) a současně ≤600 m maximální ušlou vzdáleností na běžeckém pásu s konstantním náklonem 12 stupňů a rychlostí 3,2 km/h) a dále hodnota ABI ≤0,9 a hodnota TBI ≤0,7.[1,4]

Z hlediska kompenzace diabetu se jednalo o pacienty s HbA_{1c} ≤10 %, mezi vylučovací kritéria patřilo srdeční selhání NYHA III–IV, revaskularizace provedená ve 180 dnech před zařazením do studie, ev. hodnota eGFR pod 30 ml/min/1,73 m^2.[1]

Pacienti byli randomizováni v poměru 1 : 1 k užívání subkutánně podávaného semaglutidu v dávce 1,0 mg týdně (s postupnou titrací do maximální dávky) nebo placeba po dobu 52 týdnů, a to přidaných ke standardní terapii ICHDK.

Obr. 1: Design studie STRIDE[1]

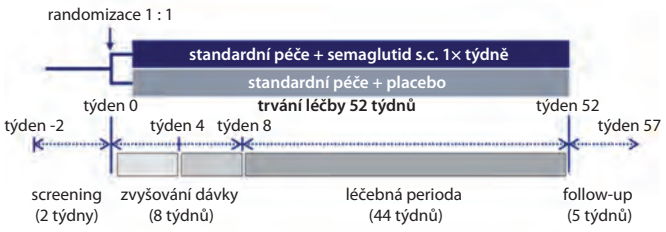

Primárním endpointem byla změna (vyjádřená jako poměr) oproti výchozí hodnotě v parametru maximální ušlá vzdálenost při konstantním zátěžovém testu na běžeckém pásu v 52. týdnu studie (3,2 km/h při náklonu 12 stupňů).[1,4]

Sekundární cíle sledovaly mj. maximální ušlou vzdálenost v 57. týdnu (tedy přetrvávání efektu), změnu v kvalitě života reportované pacienty (reprezentováno výsledky dotazníku VascuQoL-6, Vascular Quality of Life Questionnaire-6) za 52 týdnů studie a některé další parametry (např. změnu vzdálenosti ušlé bez bolesti, ABI, hmotnosti, HbA_{1c}...).

Ve studii bylo randomizováno 792 pacientů (rovným dílem k léčbě placebem a semaglutidem). 25 % účastníků byly ženy. Medián věku činil 68,0 roku. Průměrná hodnota ABI při vstupu do studie byla 0,75 a TBI 0,48. Medián maximální ušlé vzdálenosti na počátku studie činil 185,5 m a medián vzdálenosti ušlé bez bolesti při standardním testu 114,5 m. 24 % účastníků v minulosti prodělalo revaskularizaci cév dolních končetin. 63 % pacientů hodnotilo v dotazníku VascuQoL-6 svou nemoc jako středně závažnou nebo závažnou (medián skóre 15,0 bodu). Medián sledování byl 13,2 měsíce. Za záchrannou medikaci bylo považováno zavedení terapie cilostazolem nebo pentoxifylinem nebo zvýšení jejich dávky o nejméně 20 %.

Výsledky studie

Pacienti léčení semaglutidem zvýšili svou maximální ušlou vzdálenost signifikantně více než pacienti na placebu. Medián poměru oproti počátku studie činil v případě terapie semaglutidem v 52. týdnu studie 1,21 (IQR 0,95–1,55) a v případě placeba pouze 1,08 (IQR 0,86–1,36), terapeutický rozdíl tak činil 1,13 (95% CI 1,06–1,21, p = 0,004). **Došlo tedy ke zvýšení maximální ušlé vzdálenosti o 13 %.** V absolutních číslech představuje toto zlepšení maximální ušlé vzdálenosti oproti placebu v průměru 39,9 m (95% CI 13,9–66,0). Rozdíl mezi skupinami přetrvával i v 57. týdnu, tedy 5 týdnů po ukončení podávání studijní medikace – viz obrázek 3.

Vzdálenost, kterou pacienti byli schopni ve standardním testu ujít bez projevu bolesti, vzrostla ve skupině léčené semaglutidem v průměru o 29,8 m oproti skupině na placebu.[4]

Obr. 2: Primární endpoint studie – zvýšení maximální ušlé vzdálenosti o 13 %[4]

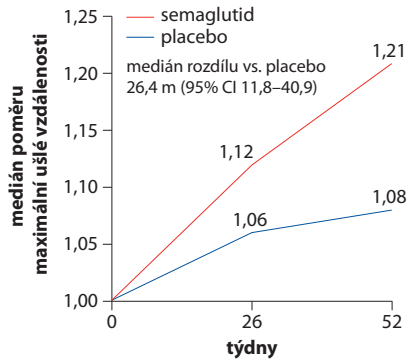

Obr. 3: Medián poměru maximální ušlé vzdálenosti v 57. týdnu sledování[4]

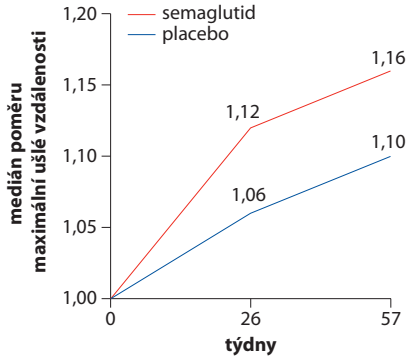

Obr. 4: Medián dosaženého poměru vzdálenosti ušlé bez bolesti za 52 týdnů studie[4]

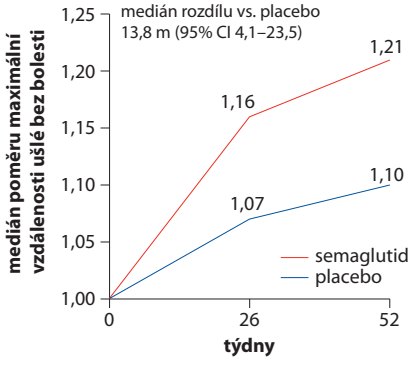

Obr. 5: Primární a vybrané sekundární výsledky studie STRIDE[4]

	semaglutid medián (IQR) poměr k počátku studie	placebo medián (IQR) poměr k počátku studie	ETR (95% CI), p semaglutid vs. placebo
max. ušlá vzdálenost v 52. týdnu	1,21 (0,95–1,55)	1,08 (0,86–1,36)	1,13 (1,06–1,21), p = 0,0004
max. ušlá vzdálenost v 57. týdnu	1,16 (0,92–1,48)	1,10 (0,87–1,40)	1,08 (1,00–1,16), p = 0,038
ušlá vzdálenost bez bolesti v 52. týdnu	1,21 (0,92–1,52)	1,10 (0,86–1,44)	1,11 (1,03–1,20), p = 0,0046

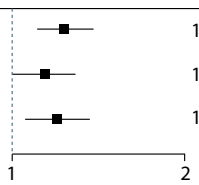

Obr. 6: Zlepšení kvality života bylo vyšší ve skupině léčené semaglutidem[4]

	semaglutid změna vůči počátku studie (IQR)	placebo změna vůči počátku studie (IQR)	ETR (95% CI), p semaglutid vs. placebo
VascuQoL-6 v 52. týdnu	2,0 (0,0–4,0)	1,0 (-1,0–4,0)	1,0 (0,48–1,52), p = 0,011

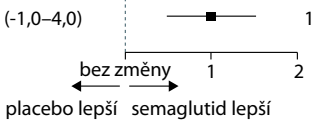

Dotazník VascuQoL-6 hodnotí kvalitu života spojenou se zdravím se specifickým ohledem k ICHDK. Jedná se o jednoduchý a přitom validovaný dotazník, který hodnotí šest hlavních oblastí, jež mohou být ovlivněny ICHDK (fyzická aktivita, únava/slabost, schopnost chůze, emoční dopady, sociální dopady, bolest/diskomfort). V každé z šesti oblastí je škála hodnocení od 1 do 4, celkové skóre tedy může dosáhnout 24 bodů. Čím vyšší skóre, tím nižší dopad nemoci na kvalitu života.[5–7]

Zlepšení kvality života, hodnocené pomocí dotazníků VascuQoL-6, bylo signifikantně vyšší ve skupině léčené semaglutidem. Z mediánu 15 bodů vzrostlo toto hodnocení za 52 týdnů studie na 16 bodů (IQR 13,0–19,0) ve skupině s placebem a na 17 bodů (IQR 14,0–20,0) ve skupině léčené semaglutidem. Terapeutický rozdíl ve prospěch semaglutidu činil jeden bod (95% CI 0,48–1,52; p = 0,011). Změna v kvalitě života byla klinicky významná.[4]

Ve skupině léčené semaglutidem se vyskytlo šest závažných nežádoucích příhod (s možným vztahem k terapii) u celkem 5 pacientů, zatímco ve skupině na placebu se jednalo o devět příhod u šesti pacientů.[4]

Pacienti zařazení v této studii, tedy diabetici 2. typu s ICHDK, měli přítomny symptomy ICHDK vč. klaudikací. Při zahájení studie byl medián maximální ušlé vzdálenosti pouze 185,5 m. Užití semaglutidu vedlo po 52 týdnech studie ke zlepšení maximální ušlé vzdálenosti o 13 % ve srovnání s placebem s mediánem zlepšení o 26,4 m a průměrným zlepšením o 39,9 m (na běžeckém pásu se sklonem 12 %, což odpovídá chůzi do strmého kopce). Přínos semaglutidu byl patrný u symptomů spojených s ICHDK a projevil se významně také v kvalitě života a nižší potřebě záchranné léčby reprezentované cilostazolem a pentoxifylinem.

Literatura

1. Bonaca, M. P., Catarig, A.-M., Hansen, Y. et al. Design and baseline characteristic of the STRIDE trial: evaluating semaglutide in people with symptomatic peripheral artery disease and type 2 diabetes. Eur Heart J Cardiovasc Pharmacother 10, 8: 728–737, 2025.
2. A research study to compare a medicine called semaglutide against placebo in people with peripheral arterial disease and type 2 diabetes (STRIDE). NCT04560998. ClinicalTrials.gov (online: https://clinicaltrials.gov/study/NCT04560998) ȝcit. 14. 9. 2025ȟ
3. Rasouli, N., Arslan, E. G., Catarig, A.-M. et al. Benefit of semaglutide in symptomatic peripheral artery disease by baseline type 2 diabetes characteristics: insights form STRIDE, a randomized, placebo-controlled, double-blind trial. Diabetes Care 48, 9: 1529–1535, 2025.
4. Bonaca, M. P., Catarig, A.-M., Houlind, K. et al.; STRIDE trial investigators. Semaglutide and walking capacity in people with symptomatic peripheral artery disease and type 2 diabetes (STRIDE): a phase 3b, double-blind, randomised, placebo-controlled trial. Lancet 405, 10489: 1580–1593, 2025.
5. Nordanstig, J., Wann-Hansson, Ch., Karlsson, J. et al. Vascular Quality of Life Questionnaire-6 facilitates health-related of life assessment in peripheral arterial disease. J Vasc Surg 59: 700–707, 2014.
6. Blažková, T. Pacient-specifické výstupy v hodnocení zdravotnických technologií. Diplomová práce. České vysoké učení technické v Praze, Katedra biomedicínské techniky. Kladno, 2019. (online: https://dspace.cvut.cz/bitstream/handle/10467/91430/FBMI-DP-2020-Blazkova-Tereza-prace.pdf?sequence=-1&isAllowed=y) ȝcit. 14. 9. 2025ȟ
7. Dotazník VascuQoL-6. (anglické znění) (online: https://www.ejves.com/cms/10.1016/j.ejvs.2017.06.022/attachment/f75033b6-427e-44e5-adbd-d741fcc34829/mmc1.pdf) ȝcit. 14. 9. 2025ȟ

anotace

Jiří Charvát, Vendelín Chovanec, Viktor Maňásek, Jaroslav Čutora, Kateřina Lisová a kolektiv

Cévní vstupy

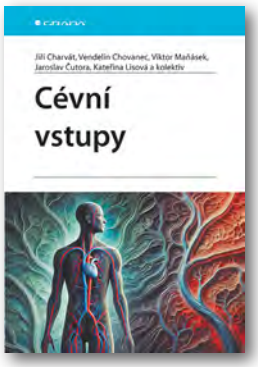

Cévním vstupem rozumíme zavedení katetru nebo kanyly do žilního nebo tepenného řečiště. Je využíván prakticky ve všech medicínských oborech. Cévní vstupy umožňují řadu vyšetření, jsou využívány pro aplikaci léků nebo jsou nezbytnou podmínkou některých intervenčních výkonů. Odhaduje se, že v České republice je ročně zavedeno kolem 5 milionů žilních vstupů. Vzhledem k širokému oborovému využití cévních vstupů se s nimi ve své praxi setkávají lékaři prakticky všech odborností a informace o této problematice je nezbytná pro celou odbornou komunitu. Z těchto předpokladů vycházeli hlavní autoři monografie věnované této problematice, když sestavovali téměř čtyřicetičlenný multioborový tým spoluautorů, který následně připravil rozsáhlou odbornou knižní publikaci určenou lékařům všech oborů.

V téměř pětisetstránkové monografii naleznete základní informace o významu cévních vstupů, jejich indikacích, potřebě ošetřování i možnostech jejich využití. Samostatné kapitoly jsou věnovány jednotlivým typům centrálních i periferních vstupů, a to včetně atypických. Jednotlivě jsou rozebrány i přínosy a specifika žilních vstupů v některých oborech medicíny, např. v intenzivní péči, onkologii, při parenterální výživě či u pediatrických pacientů.

Publikace má bohatý obrazový doprovod a nese znaky pečlivého autorského i vydavatelského zpracování. Českým lékařům se tak do rukou dostává monografie zásadního významu, komplexně zpracovávající problematiku cévních vstupů.

GRADA Publishing, 2025, ISBN 978-80-271-5349-7, 167 x 240 mm, 528 stran. Doporučená cena 1 099 Kč. V e-shopu vydavatele (www.grada.cz) je kniha dostupná za zvýhodněnou cenu a také v elektronické verzi.

PCSK9 inhibitor třetí generace lerodalcibep v klinických studiích

Lerodalcibep je inhibitor PCSK9 třetí generace s vysokou účinností na snižování LDL cholesterolu. Jedná se o malý rekombinantní fúzní protein (na bázi adnektinu), který se váže na PCSK9 a blokuje jeho interakci s LDL receptory. Tím zabraňuje degradaci těchto receptorů, podporuje jejich recyklaci a zvyšuje clearance LDL cholesterolu, čehož důsledkem je snížení hladiny LDL cholesterolu v krvi. Biologický poločas je 12–15 dní, umožňuje injekční podání 1× měsíčně.

Společnost LIB Therapeutics už v únoru 2025 informovala, že americký FDA přijal žádost o schválení lerodalcibepu k léčbě zaměřené na snižování LDL cholesterolu u pacientů s aterosklerotickým kardiovaskulárním onemocněním, ev. s vysokým rizikem tohoto onemocnění, resp. také u pacientů s homozygotní i heterozygotní familiární hypercholesterolemií. Žádost je založena na výsledcích III. fáze klinického zkoušení v programu LIBerate.[1]

Tab. 1: Program LIBerate[2]

Studie	Populace pacientů	Design studie
LIBerate-003 LIBerate-HoFH NCT04034485[6,7]	65 pacientů homozygotní familiární hypercholesterolemie	lerodalcibep vs. evolokumab 56 týdnů
LIBerate-004 LIBerate-HeFH NCT04797104[8,9]	478 pacientů heterozygotní familiární hypercholesterolemie	lerodalcibep vs. placebo 24 týdnů
LIBerate-005 LIBerate-CVD NCT04797247[5]	922 pacientů anamnéza KV onemocnění	lerodalcibep vs. placebo 52 týdnů
LIBerate-006 LIBerate-HR NCT04806893[3,4]	922 pacientů anamnéza nebo vysoké riziko KV onemocnění	lerodalcibep vs. placebo 52 týdnů
LIBerate-007 LIBerate-OLE NCT04798430[10]	2 200 pacientů otevřená studie dlouhodobého užití	lerodalcibep 72 týdnů

Lerodalcibep u pacientů s anamnézou aterosklerotického KV onemocnění nebo ve vysokém KV riziku

Studie LIBerate-HR sledovala účinnost a bezpečnost lerodalcibepu u pacientů s aterosklerotickým kardiovaskulárním onemocněním nebo ve vysokém riziku tohoto onemocnění, jejichž terapie vyžadovala další snížení hodnot LDL cholesterolu k dosažení cílů daných mezinárodními doporučeními.

Jednalo se o dvojitě zaslepenou a placebem kontrolovanou klinickou studii realizovanou v 66 klinických centrech 11 zemí. Do studie byli zařazeni pacienti s anamnézou kardiovaskulárního onemocnění, kteří ani při maximálně tolerované dávce statinů a současně dalšího hypolipidemika nedosahovali hodnoty LDL cholesterolu pod 70 mg/dl (1,8 mmol/l) a dále pacienti ve vysokém kardiovaskulárním riziku, kteří při stejné léčbě nedosahovali hodnoty LDL cholesterolu pod 100 mg/dl (2,6 mmol/l) a současně hodnoty triglyceridů pod 4,5 mmol/l. Zařazeni mohli být i pacienti s prokázanou intolerancí statinů.[4]

Randomizací prošlo 922 pacientů (615 bylo přiřazeno k léčbě lerodalcibepem a 307 k placebu), v obou skupinách 88 % pacientů dokončilo studii. Průměrný věk zařazených pacientů byl 64,5 (22–87) roku. 47,7 % pacientů mělo v anamnéze kardiovaskulární onemocnění, 43,2 % diabetes, 9,6 % familiární hypercholesterolemii. Průměrná vstupní hodnota LDL cholesterolu byla 3,02 mmol/l. 92,2 % pacientů při vstupu do studie užívalo hypolipidemika, 82,6 % statiny, 16,6 % ezetimib (samotný nebo v kombinaci se statinem).[4]

V rámci studie byli pacienti randomizováni v poměru 2 : 1 k přidání lerodalcibepu v dávce 300 mg 1× měsíčně nebo placeba po dobu 48 týdnů. Závěrečná kontrola proběhla v 50. a 52. týdnu.

Primárními endpointy studie byly zvoleny procentní změna LDL cholesterolu za 52 týdnů a tentýž ukazatel jako průměrná hodnota z 50. a 52. týdne. Oproti placebu snížila terapie lerodalcibepem hodnotu LDL cholesterolu v 52. týdnu studie o 56,19 % (95% CI -60,48 až -51,90; $p < 0{,}001$). Průměr hodnot z 50. a 52. týdne ukázal snížení LDL cholesterolu při léčbě lerodalcibepem o 62,69 % (95% CI -66,38 až -59,0; $p < 0{,}001$).[4]

Obr. 1: Snížení LDL cholesterolu v absolutních i relativních hodnotách ve studii LIBerate-HR[4]

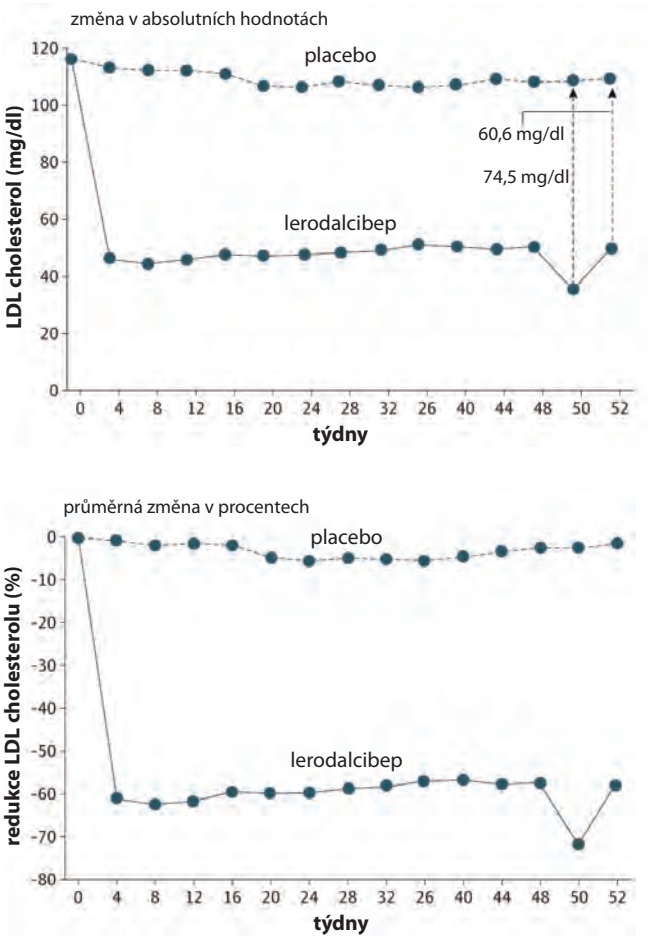

94 % pacientů léčených lerodalcibepem dosáhlo snížení LDL cholesterolu nejméně o 50 % vstupní hodnoty, 90,9 % dosáhlo hodnoty LDL cholesterolu pod 1,43 mmol/l (55 mg/dl). Obdobných výsledků bylo dosaženo jak u pacientů s již přítomným kardiovaskulárním onemocněním, tak i u pacientů ve vysokém riziku dosud bez projevu onemocnění.[4]

Počet nežádoucích účinků byl podobný u lerodalcibepu i placeba. Většina nežádoucích účinků byla mírná nebo středně závažná. Laboratorní abnormality byly vzácné a s obdobnou četností výskytu v obou skupinách. Průměrná glykemie nalačno i hodnota HbA_{1c} se v žádné ze skupin neměnily. Hlášeno bylo celkem 59 kardiovaskulárních příhod (7,8 % ve skupině s placebem a 5,7 % ve skupině s lerodalcibepem). Většina úmrtí zaznamenaných ve studii byla způsobena kardiovaskulárními příhodami, žádné z nich nebylo posouzeno jako související se studijním lékem. Častější při léčbě lerodalcibepem než při užití placeba byly reakce v místě vpichu (6,9 % vs. 0,3 % pacientů), všechny tyto příhody byly mírné nebo středně závažné, žádná z nich nebyla závažná nebo přetrvávající.

Lerodalcibep u pacientů s heterozygotní familiární hypercholesterolemií

Hodnocení účinnosti a bezpečnosti podávání lerodalcibepu u pacientů s heterozygotní familiární hypercholesterolemií (FH), kteří vyžadovali další snížení LDL cholesterolu k dosažení terapeutických cílů, bylo náplní studie **LIBerate-HeFH**.[8]

Familiární hypercholesterolemie je nejčastějším monogenně dědičným metabolickým onemocněním. Je charakterizována sníženou clearance částic LDL cholesterolu a jejich zvýšenou hladinou v krevním oběhu. Příčinou je mutace v jednom ze tří genů nezbytných k vazbě LDL částice na LDL receptor na povrchu jaterní buňky. Frekvence výskytu pacientů s heterozygotní formou FH je odhadována na 1 : 200–250 a homozygotní FH pak 1 : 160 000–300 000. Zvýšená hladina LDL cholesterolu v krvi vede k akceleraci aterosklerotického postižení tepen a ke zvýšené mortalitě.[11]

Aktuální mezinárodní guidelines diagnostiky a léčby dyslipidemií doporučují u pacientů s familiární hypercholesterolemií (FH) s kardiovaskulárním onemocněním (a dokonce i v primární prevenci pro pacienty s FH, kteří jsou ve vysokém KV riziku) terapeutický cíl zahrnující nejméně 50% redukci LDL cholesterolu a současně dosažení hodnoty LDL cholesterolu v absolutním vyjádření pod 1,4 mmol/l. Terapie inhibitory PCSK9 je u pacientů s FH ve vysokém riziku doporučena, pokud není dosahováno terapeutických cílů pro LDL cholesterol maximálně tolerovanými dávkami statinů současně s ezetimibem.[11]

Studie LIBerate-HeFH byla dvojitě zaslepená a placebem kontrolovaná klinická studie realizovaná ve 30 klinických centrech 9 zemí.[8]

Do studie mohli být zařazeni pacienti s heterozygotní familiární hypercholesterolemií, kteří navzdory maximálně tolerované dávce statinů a současně dalšího hypolipidemika nedosahovali hladiny LDL cholesterolu pod 1,8 mmol/l (při anamnéze aterosklerotického kardiovaskulárního onemocnění), resp. pod 2,6 mmol/l (při absenci KV onemocnění) a hladiny triglyceridů pod 4,5 mmol/l. Zařazeni mohli být i pacienti s intolerancí statinů.

Randomizací prošlo 478 účastníků studie. Průměrný věk pacientů byl 53 (18–80) let, 51,7 % byly ženy, převažovali pacienti bílé rasy. Ischemickou chorobu srdeční mělo 47,6 % pacientů, diabetes 10,3 %. Průměrná hodnota LDL cholesterolu při vstupu do studie byla 3,88 ± 1,66 mmol/l. 88,3 % pacientů užívalo statiny, 66,7 % ve vysokých dávkách, 48,7 % pacientů užívalo také ezetimib.[9]

V rámci studie byli pacienti randomizováni v poměru 2 : 1 k podávání 300 mg lerodalcibepu 1× měsíčně nebo placeba (přidáno ke stávající léčbě) po dobu 24 týdnů.

Primárními endpointy byly stanoveny procentní změna hodnoty LDL cholesterolu ve 24. týdnu studie oproti počátku studie a dále pak stejný parametr jako průměr z 22. a 24. týdne. Podávání lerodalcibepu přidaného ke stávající hypolipidemické terapii vedlo ke snížení LDL cholesterolu během 24 týdnů studie v průměru o 2,08 ± 0,11 mmol/l, což reprezentovalo pokles

Obr. 2: Snížení LDL cholesterolu v absolutních i relativních hodnotách ve studii LIBerate-HeFH[9]

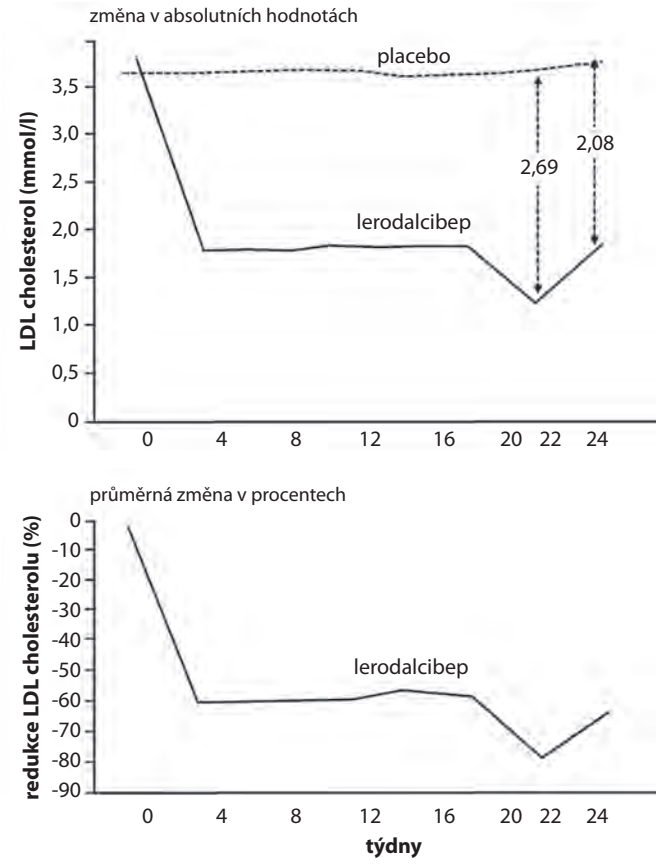

oproti placebu o 58,61 ± 3,25 % ($p < 0{,}001$). Při hodnocení průměru za týdny 22 a 24 bylo oproti placebu dosaženo poklesu o 65,0 + 2,87 % (resp. 2,28 ± 0,10 mmol/l) ($p < 0{,}001$).[9]

Efektu bylo dosaženo konzistentně napříč různými podskupinami pacientů (dle BMI, pohlaví, ostatní hypolidemické terapie). 68 % pacientů léčených lerodacibempem dosáhlo současně jak redukce LDL cholesterolu o nejméně 50 % vstupní hodnoty, tak i cílových hodnot dle ESC doporučení (na placebu pouze 1,9 % pacientů).[9]

S výjimkou mírných reakcí v místě vpichu byl výskyt nežádoucích účinků u lerodalcibepu a placeba podobný.

Studie LIBerate-HoFH u pacientů s homozygotní familiární hypercholesterolemií

Design studie, jež sledovala užití lerodalcibepu u pacientů s homozygotní familiární hypercholesterolemií, zahrnoval otevřené podávání lerodalcibepu v dávce 300 mg 1× měsíčně a jeho srovnání s podáváním evolokumabu v dávce 420 mg 1× měsíčně. Po 24 týdnech užívání studijní medikace byla zařazena 8týdenní wash-out perioda, po které došlo k překřížení ramen studie a výměně studijní medikace mezi pacienty z obou větví studie. Do studie byli zařazeni pacienti s HoFH starší 10 let. Primárním endpointem studie bylo snížení LDL cholesterolu za 24týdenní terapeutické periody (pro populaci intention-to-treat). Studie byla programově noninferioritní. Mezí pro noninferioritu obou léků byla hranice rozdílu 6 %.[6,7]

Ve studii bylo randomizováno 66 pacientů. Průměrný věk byl 28,7 ± 15,2 roku (30 % dětských pacientů). Vstupní hodnota LDL cholesterolu činila 10,59 ± 4,37 mmol/l.[7]

Ve 24. týdnu studie bylo doloženo snížení LDL cholesterolu o 4,9 ± 3,5 % (lerodalcibep), resp. o 10,3 ± 3,5 % (evolokumab). Rozdíl 5,4 % (95% CI -0,2 až 11,1) nepřekročil hranici stanovenou pro noninferioritu.[7]

Oba léky byly dobře snášeny, bez závažných nežádoucích účinků souvisejících s léčbou. Reakce v místě vpichu byla zaznamenána u 2 % pacientů na lerodalcibepu a u 24 % pacientů na evolokumabu.[7]

Odpověď na léčbu (snížení LDL cholesterolu) byla vysoce variabilní u jednotlivých pacientů, ale u stejných pacientů byla obecně podobná u lerodalcibepu i evolokumabu. Studie neukázala žádnou možnost, jak genotypizací předpovědět reakci na PCSK9 inhibici.[7]

Literatura

1. LIB Therapeutics announces FDA acceptance of biologics license application for lerodalcibep to lower LDL-cholesterol acreoss broad patient population. Tisková zpráva 10. 2. 2025. (online: https://www.libtherapeutics.com/news-and-events) cit. 20. 10. 2025
2. LIB Therapeutics. Phase 3 LIBerate Program. (online: https://www.libtherapeutics.com/ph3-liberate) [cit. 20. 10. 2025]
3. Study of long-term efficacy and safety of LIB003 in CVD or high risk for CVD patients needing further LDL-C reduction (LIBerate-HR). NCT04806893. ClinicalTrials.gov (online: https://clinicaltrials.gov/study/NCT04806893?id=NCT04806893&rank=1) [cit. 20. 10. 2025]
4. Klug, E. Q., Llerena, S., Burgess, L. J. et al.; LIBERATE-HR Investigators. Efficacy and safety of lerodalcibep in patients with or at high risk of cardiovascular disease. A randomized clinical trial. JAMA Cardiol 9, 9: 800–807, 2024.
5. Study of efficacy and safety of LIB003 in patients with CVD on statins requiring additional LDL-C reduction (LIBerate-CVD). NCT04797247. ClinicalTrials.gov (online: https://clinicaltrials.gov/study/NCT04797247?term=lerodalcibep&rank=1) [cit. 20. 10. 2025]
6. Phase 3 study to evaluate the efficacy and safety of LIB003 with evolocumab in HoFH. NCT4034485. ClinicalTrials.gov (online: https://clinicaltrials.gov/study/NCT04034485?term=lerodalcibep&rank=9) [cit. 20. 10. 2025]
7. Raal, F. J., Mehta, V., Kayikcioglu, M. et al. Lerodalcibep and evolocumab for the treatment of homozygous familial hypercholesterolaemia with PCSK9 inhibition (LIBerate-HoFH): a phase 3, randomised, open-label, crossover, non-inferiority trial. Lancet Diabetes Endocrinol 13, 3: 178–187, 2025.
8. Study to assess the efficacy and safety of LIB003 in HeFH patients on oral lipid therapy needing further LDL-C reduction (LIBerate-FH). NCT04797104. ClinicalTrials.gov (online: https://clinicaltrials.gov/study/NCT04797104?term=lerodalcibep&rank=4) [cit. 20. 10. 2025]
9. Raal, F., Fourie, N., Scott, R. et al.; LIBerate-HeFH Investigators. Long-term efficacy and safety of lerodalcibep in heterozygous familial hypercholesterolaemia: the LIBerate-HeFH trial. Eur Heart J 44: 4272–4280, 2023.
10. Long-term efficacy and safety of OLE LIB003 in HoFH, HeFH, and high-risk CVD patients requiring further LDL-C reduction (LIBerate-OLE). NCT04798430. ClinicalTrials.gov (online: https://clinicaltrials.gov/study/NCT04798430?term=lerodalcibep&rank=3) [cit. 20. 10. 2025]
11. Mach, F., Baigent, C., Catapano, A. L. et al.; ESC Scientific Document Group. 2019 ESC/EAS guidelines for the management of dyslipidaemias: lipid modification to reduce cardiovascular risk. Eur Heart J 41, 1: 111–188, 2020.

Nové pohledy na chronické žilní onemocnění

V rámci letošního 25th Annual Meeting for the European Venous Forum, který se konal 26.–28. června v polském Krakově, jsme měli možnost vyslechnout sympozium věnované novým pohledům na chronické žilní onemocnění (Rethinking Chronic Venous Diesease), jehož součástí byla prezentace rozsáhlé metaanalýzy klinických studií věnované účinnosti MPFF® na symptomy a příznaky chronického žilního onemocnění (CVD, Chronic Venous Disease) a kvalitu života pacientů.

První přednášku s názvem ***CVD a kardiovaskulární rizika – téma, které už nemůžeme ignorovat*** měl profesor ***Leonardo De Luca*** z Università di Pavia.

Již u pacientů sledovaných ve Framinghamské studii a jejím dlouhodobém pokračování byla prokázána asociace mezi výskytem varixů a zvýšenou incidencí aterosklerotických kardiovaskulárních (KV) onemocnění (jednalo se o vzorek více než 5 200 mužů i žen ve věku 30–62 let).[1,2]

Asociace výskytu CVD a zvýšeného výskytu kardiovaskulárních onemocnění byla dobře prokázána v Gutenberg Health Study. Tato studie sledovala téměř 10 000 osob. Kardiovaskulární onemocnění bylo ve studii souhrnně definováno jako fibrilace síní, městnavé srdeční selhání, onemocnění koronárních a periferních tepen, iktus nebo žilní tromboembolismus. K posouzení rizika vzniku kardiovaskulárního onemocnění bylo použito Framinghamské skóre kardiovaskulárních rizik. Regresní analýza dat byla provedena s adjustací k věku, pohlaví a tradičním KV rizikovým faktorům. CVD byla asociována se zvýšením výskytu kardiovaskulárních onemocnění (RR 1,46; 95% CI 1,16–1,84; p < 0,001). Tato závislost se úměrně zvyšovala se stupněm CEAP a nejvíce byla vyjádřena u symptomatických pacientů.[1,3]

Stejným směrem ukazují i výsledky studie na populaci 4 903 osob středního věku z finského Tempere, která ukázala, že riziko srdečního selhání je signifikantně zvýšeno u osob s varixy, a to nezávisle na pohlaví, věku a nadváze. Rozdíl v prevalenci srdečního selhání mezi osobami bez přítomných varixů a s nimi činil 1,9 % vs. 2,9 % a rozdíl v incidenci pak 2,6 vs. 4,9 případů na 1 000 osoboroků.[1,4]

Retrospektivní kohortová studie využívající data o pojistných událostech z tchajwanského národního programu zdravotního pojištění zahrnula údaje o více než 212 900 pacientech s křečovými žilami. Cílem studie bylo prokázat vazbu varixů a vážných zdravotních rizik, jakými jsou hluboká žilní trombóza, plicní embolie a ischemická choroba dolních končetin. Za pomoci propensity skóre srovnala studie nemocné s varixy a bez nich. Medián doby sledování přesáhl 7 let. U dospělých osob s diagnózou varixů bylo zjištěno významně zvýšené riziko hluboké žilní trombózy (HR 5,30; 95% CI 5,05–5,56), plicní embolie (HR 1,73; 95% CI 1,54–1,94) i ischemické choroby dolních končetin (HR 1,72; 95% CI 1,68–1,77; p < 0,001).[1,5]

Obr. 1: Predikované desetileté riziko incidence kardiovaskulárních onemocnění v GHS[1,3]

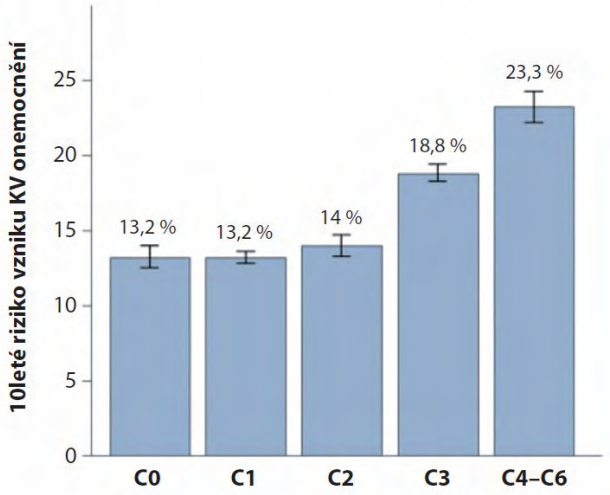

Obr. 2: Průniky CVD a KV onemocnění dle N. M. Hamburg[6]

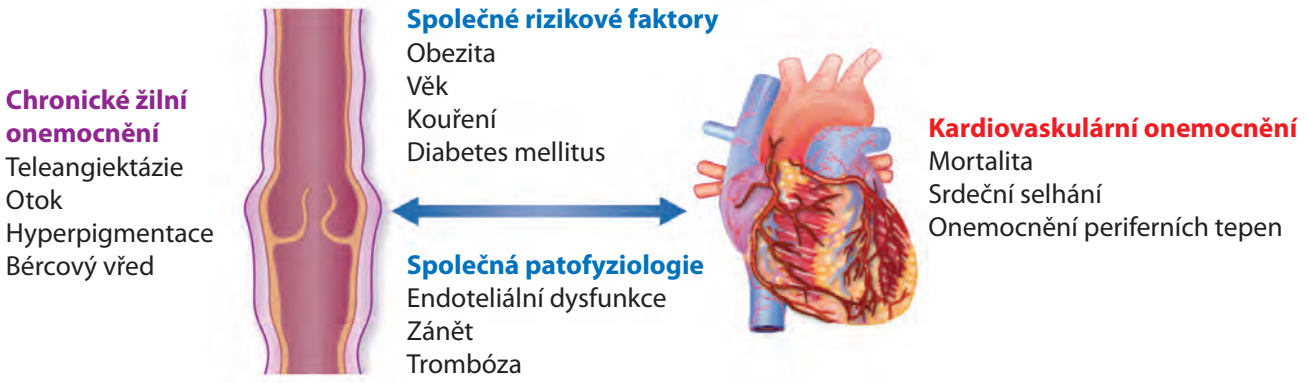

CVD a KV onemocnění spojují stejné rizikové faktory, kterými jsou obezita, kouření, diabetes mellitus i vliv věku. Sdílené patofyziologické faktory zahrnují endoteliální dysfunkci, chronický zánět a trombózu.[1,6]

Spojení těchto faktorů vede k zvýšení kardiovaskulární zátěže a celkové mortality, jak doložila celá řada studií. Takovou byla například australská studie na 774 pacientech sledovaných po dobu 3 let (pacienti se závažnou CVD měli zvýšené riziko MACE oproti pacientům s mírnou CVD, nezávisle na tradičních rizikových faktorech).[1,7]

V hlavní části svého sdělení představil profesor Luca výsledky metaanalýzy klinických studií, jež byla zaměřena na prokoumání vztahu mezi CVD, kardiovaskulárním onemocněním a mortalitou. Metaanalýza zahrnula retrospektivní i prospektivní studie, které reportovaly data o mortalitě a kardiovaskulárních onemocněních u pacientů s CVD.

Primárním hodnoceným cílem byl výskyt kardiovaskulárních příhod definovaný jako nově vzniklé případy infarktu myokardu, srdečního selhání, cévní mozkové příhody (ischemické, hemoragické i TIA), fibrilace síní, onemocnění koronárních i periferních tepen, klaudikace, anginy pectoris, žilního tromboembolismu (DVT i PE) nebo kompozitního MACE. Dalším primárním cílem sledování byla mortalita z jakýchkoliv příčin.

K dispozici jsou předběžné výsledky této metaanalýzy. Ty ukazují významné zvýšení rizika kardiovaskulárních onemocnění a zvýšení celkové úmrtnosti u pacientů s CVD. Na základě analýzy 14 zařazených studií bylo prokázáno na vysoce signifikantní úrovni (p = 0,004) zvýšení rizika kardiovaskulárních příhod (HR 1,5; 95% CI 1,1–2,1) i vysoce signifikantní zvýšení rizika úmrtí z jakýchkoliv příčin (HR 1,3; 95% CI 1,2–1,6; p < 0,001).[1]

Tyto důkazy zdůrazňují postavení CVD jako součásti kardiometabolického kontinua. Chronické žilní onemocnění by mělo být standardně součástí hodnocení kardiovaskulárních rizik, zvýšené mortality i vlivu na kvalitu života pacientů.

Literatura

1. De Luca, L. Chronic Venous Disease and CV Risks: Why We Can't Ignore Anymore? Přednáška. 25th Annual Meeting fo the European Venous Forum, Krakow, 2025.
2. Brand, F. N., Dannenberg, A. L., Abbott, R. D., Kannel, W. B. The epidemiology of varicose veins: The Framingham Study. Am J Prev Med 4, 2: 96–101, 1988.
3. Prochaska, J. H., Arnold, N., Falcke, A. et al. Chronic venous insufficiency, cardiovascular disease, and mortality: a population study. Eur Heart J 42, 40: 4157–4165, 2021.
4. Makivaara, L. A. , Ahti, T. M., Luukkaala, T. et al. The risk of congestive heart failure is increased in persons with varicose veins. Int Angiol 28, 6: 452–457, 2009.
5. Chang , S.-L., Huang, Y.-L., Lee, M. Ch. et al. Association of varicose veins with incident venous thromboembolism and peripheral artery disease. JAMA 319, 8: 807–817, 2018.
6. Hamburg, N. H. The legs are a pathway to the heart: connections betwwn chronic venous insufficency and cardiovascular disease. Eur Heart J 42, 40: 4166–4168, 2021.
7. Singh, T. P., Velu, R. B., Quigley, F., Golledge, J. Association of chronic venous disease with major adverse cardiovascular events. J Vascular Surg 10, 3: 683–688, 2022.

Druhou přednášku měli společně profesor ***Jorge Ulloa***, cévní chirurg z univerzitní nemocnice vedené pod patronací Fundación Santa Fe de Bogotá v Kolumbii a profesor ***Armando Mansilha***, šéf oddělení angiologie a cévní chirurgie univerzitní nemocnice São João v Portugalsku. Nazvali ji ***Od prvních příznaků k pokročilým stadiím: nová data z kohorty 45 949 pacientů s CVD***.

Ve společném sdělení prezentovali výsledky metaanalýzy věnované studiím, jež sledovaly vliv MPFF® na projevy a příznaky CVD. Se 45 949 zahrnutými pacienty se jednalo o zatím největší metaanalýzu věnovanou působení venoaktivní farmakoterapie. Profesor Ulloa představil analyzované výsledky studií na pacientech s CVD ve stadiu C0s–C1 a profesor Mansilha pak sdružené výsledky za všechna stadia onemocnění.

V úvodu profesor Ulloa připomněl, že chronické žilní onemocnění je součástí kardiometabolického kontinua, spojené nádoby vycházející ze společných rizikových faktorů a sdílených patofyziologických příčin, kde hypertenze, dyslipidemie, diabetes mellitus, poruchy ischemie vč. ICHDK a srdeční selhání spolu s chronickým žilním onemocněním vedou ke zvýšenému výskytu kardiovaskulárních příhod, zvýšené mortalitě a snížené kvalitě života.[1]

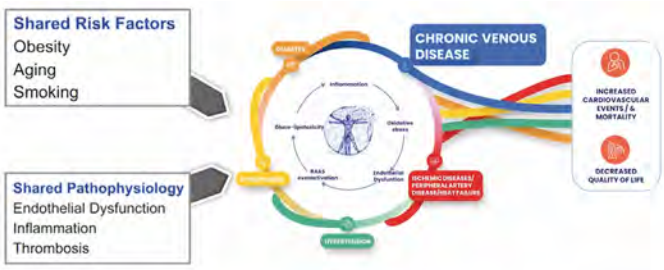

Počáteční stadia CVD (C0s–C1) mají vysokou prevalenci výskytu, podle mezinárodního observačního výzkumu Vein Consult Program jde celosvětově o 41,4 % populace (v západní Evropě pak o 42,8 %).[1,3] Již např. výsledky Gutenberg Health Study jasně ukázaly, že ani na případy časných stadií CVD nemůžeme nahlížet jako na nezávažný kosmetický problém, ale že mají dopad na zvýšení kardiovaskulárního rizika i rizika úmrtí.[1,4]

Za využití kritérií PRISMA[7] byla provedena metaanalýza studií, které hodnotily působení MPFF® u pacientů v časných stadiích CVD (CEAP C0s/C1). Přísná kritéria splnilo celkem šest studií (1 randomizovaná a 5 nerandomizovaných klinických studií), jež zahrnuly celkem 470 pacientů s CVD stadií C0s–C1 léčených MPFF® v dávce 1 000 mg denně. Jednalo se v drtivé většině o ženy (97,3 %), spíše nižšího věku (průměrně 38,6 ± 7,4 roku), s normální tělesnou hmotností (BMI v průměru 23,9 ± 3,1 kg/m^2).[1]

Hodnocení bolesti bylo zahrnuto ve třech z těchto studií (312 pacientů) a působení MPFF® bylo reprezentováno poklesem o 2,3 cm (na 10cm VAS škále) (95% CI -3,1 až -1,6 cm; p < 0,001). Pocit těžkých nohou byl zahrnut v hodnocení 4 studií (358 pacientů) a působení MPFF® vedlo k poklesu na 10cm VAS škále o 2,8 cm (95% CI -3,5 až -2,1 cm; p < 0,001).[1]

Obr. 4: Vliv MPFF® na bolest a pocit těžkých nohou u pacientů s C0s–C1 CVD[1]

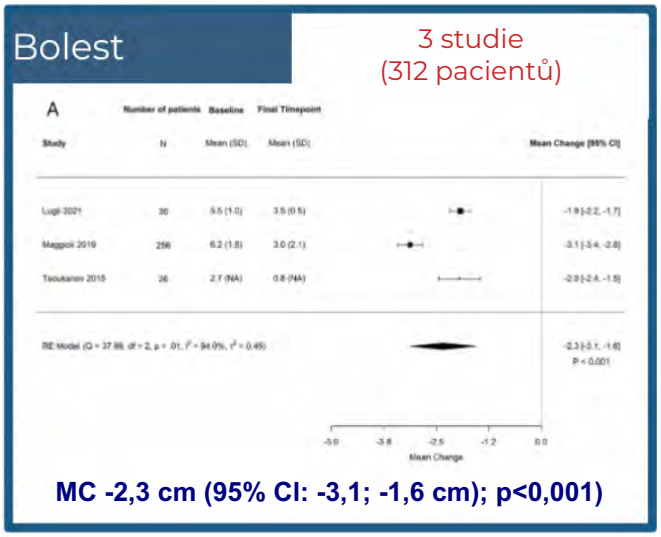

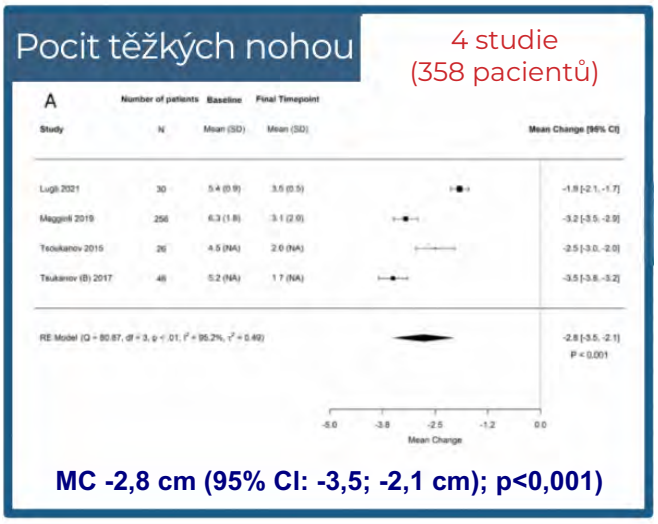

Obr. 5: Vliv MPFF® na kvalitu života u pacientů s C0s–C1 CVD[1]

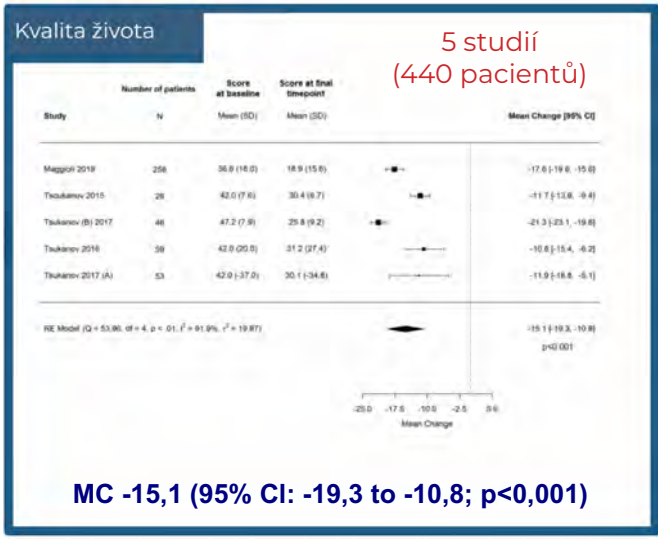

Zajímavé výsledky přinesla metaanalýza také z hlediska hodnocení kvality života pacientů. Hodnocení na základě CIVIQ dotazníku bylo k dispozici z pěti studií (440 pacientů) a dokládalo průměrné zlepšení kvality života o 15,1 bodu (95% CI -19,3 až -10,8; p < 0,001). Zlepšení kvality života, podobně jako zlepšení symptomů, bylo zaznamenáno již v prvním měsíci terapie a přetrvávalo po sledovanou dobu šesti měsíců.[1]

Přednáška profesora Ulloa nejen doložila účinnost MPFF® v časných stadiích CVD, ale také zdůraznila význam zahájení léčby již v raném stadiu onemocnění.

Výsledky metaanalýzy, reprezentující data za celou hodnocenou populaci pacientů s CVD (tedy 45 949 pacientů s CVD všech stadií), prezentoval ve své části přednášky profesor Mansilha.

V úvodu připomněl, že CVD je ve většině případů progresivním onemocněním, kdy progresi onemocnění zaznamenáme u téměř 60 % pacientů (v Edinburgh Vein Study 57,8 % osob, 4,3 % ročně).[2,8] Rizikovými faktory progrese onemocnění jsou nadváha, rodinná zátěž varixy, věk, reflux v povrchovém systému (zvláště v kombinaci s refluxem v hlubokém žilním systému), osobní anamnéza hluboké žilní trombózy a další faktory.[2]

Hlavní část prezentace byla věnována výsledkům systematického přehledu a metaanalýzy studií, které hodnotily efekt MPFF® v dávce 1 000 mg denně u pacientů s CVD na symptomy a příznaky této nemoci. Přehled byl uzavřen v listopadu 2023 a pro metaanalýzu byla aplikována PRISMA kritéria. Do metaanalýzy mohlo být zařazeno 51 studií, jež reprezentovaly populaci 39 878 pacientů. I v této populaci reprezentující všechna stadia CVD převažovaly ženy (84,1 %), průměrný věk pacientů byl 48,6 ± 8,8 roku a průměrný BMI 23,3 ± 4,5 kg/m².

Metaanalýza ukázala signifikantní redukci intenzity symptomů CVD. Bolest nohou byla hodnocena ve 24 studiích (15 210 pacientů) a v rámci 10bodové VAS škály bylo dosaženo v průměru poklesu o 1,5 cm (95% CI -1,7 až -1,3; p < 0,001), pocit

Obr. 6: Vliv MPFF® na bolest u pacientů s CVD všech stadií[2]

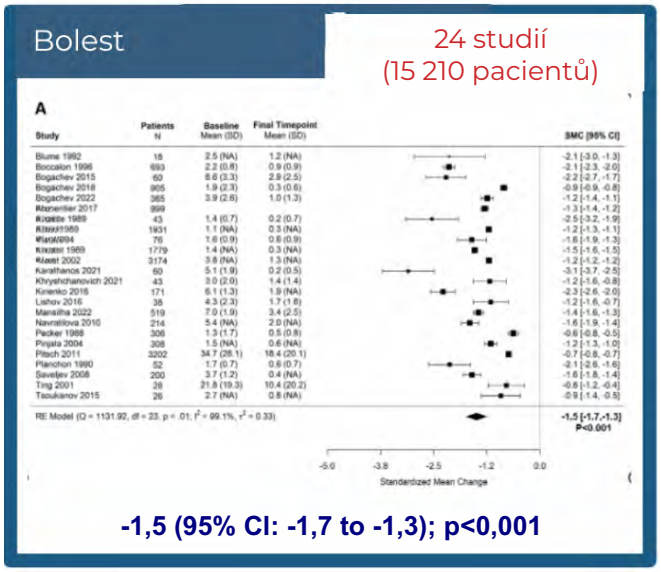

těžkých nohou (hodnoceno v 18 studiích reprezentujících 11 451 pacientů) poklesl na VAS škále při hodnocení pacienty o 1,7 cm (95% CI -2,0 až -1,4; p < 0,001). Křeče byly hodnoceny ve 13 studiích (9 483 pacientů) a dosažený pokles činil 1,2 cm 10cm VAS škály (95% CI -1,4 až -1,0; p < 0,001).[2]

Signifikantní redukce byla zaznamenána také u hodnocení diskomfortu dolních končetin (12 studií, 6 922 pacientů, pokles o 2,1 cm VAS škály, p < 0,001), pocitu otoku (13 studií, 5 870 pacientů, -1,5 cm VAS škály, p < 0,001), pálení (6 studií, 4 514 pacientů, -0,8 cm VAS škály, p < 0,001) a dalších symptomů (svědění, parestezie...).[2]

V rámci metaanalýzy byla vyhodnocena také spokojenost pacientů a ošetřujících lékařů se zavedenou terapií. Nejde o hodnocení kvality života jako takové, to bylo analyzováno samostatně. Spokojenost pacientů s terapií (hodnoceno v 15 studiích reprezentujících 24 819 pacientů) dosáhla v průměru 91,4 % (95% CI 87,7–94,6; p < 0,001) a spokojenost ošetřujících lékařů pak v průměru 90,1 % (95% CI 85,7–93,8; p < 0,001, 15 studií, 21 582 pacientů).[2]

Objektivně hodnocené příznaky CVD byly k dispozici v 33 studiích, zahrnujících celkovou populaci 24 617 pacientů s CVD léčených MPFF® v dávce 1 000 mg denně. Jednalo se o pacienty průměrného věku 48,6 ± 8,8 roku, s průměrným BMI 26,3 ± 4,5 kg/m² a převažovaly ženy (84,1 %).

Pro objektivní hodnocení změny otoku dolních končetin bylo k dispozici měření obvodu kotníku v 17 studiích (18 362 pacientů) – pokles v průměru o 7,6 mm (95% CI -9,1 až -6,2; p < 0,001), měření obvodu lýtka ve 12 studiích (3 098 pacientů)

Obr. 7: Vliv MPFF® na pocit těžkých nohou a křeče u pacientů s CVD všech stadií[2]

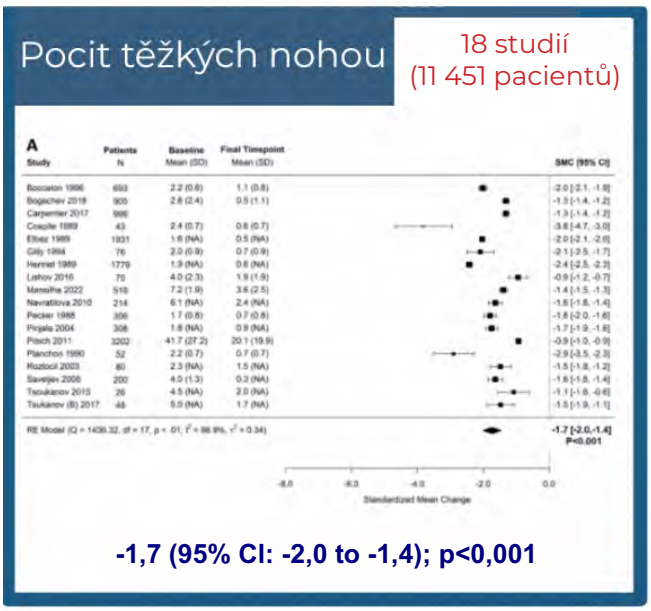

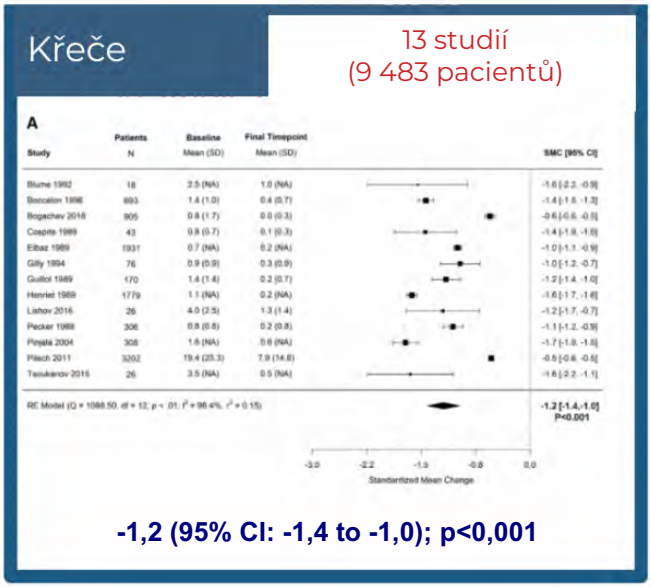

Obr. 8: Vliv MPFF® na obvod kotníku a lýtka u pacientů s CVD všech stadií[2]

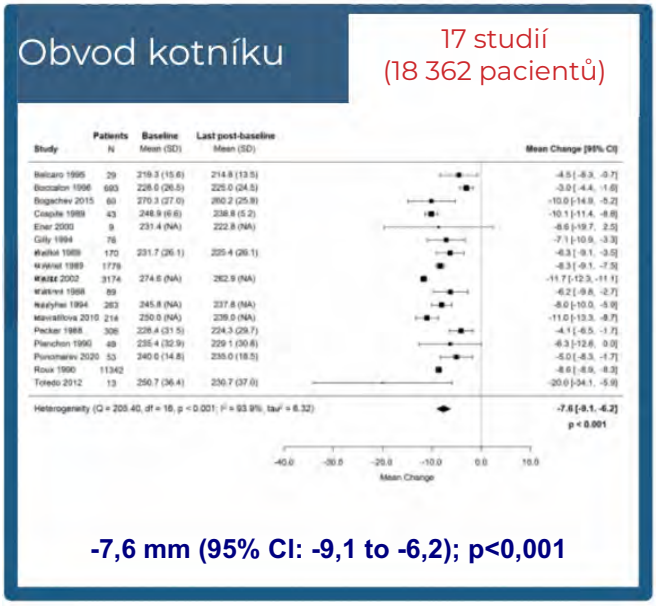

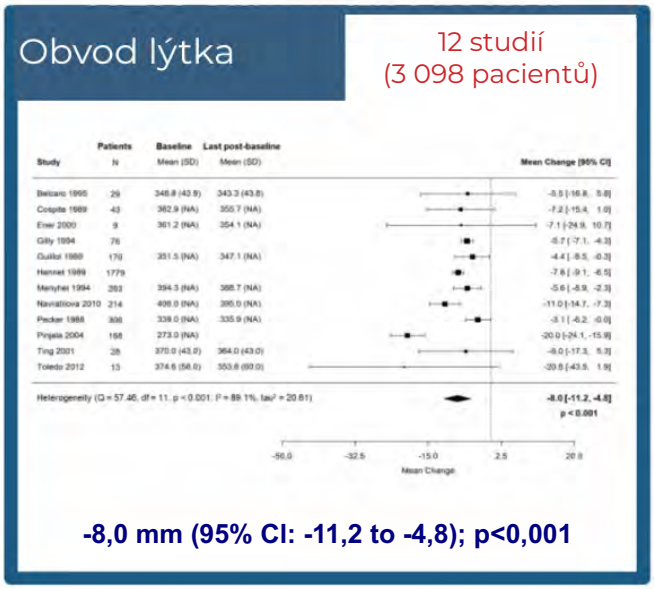

– pokles o 8,0 mm (95% CI -11,2 až -4,8; p < 0,001), a měření objemu dolní končetiny ve 3 studiích (260 pacientů) – pokles o 137,1 ml (95% CI -203,6 až -70,6; p < 0,001).[2]

Populace pacientů s vředy byla reprezentována menší skupinou pacientů, přesto je k dispozici hodnocení zlepšení a úplného zhojení vředů u dostatečného množství pacientů a s výsledky s dostatečnou statistickou signifikancí.

Úplné zhojení vředů bylo hodnoceno v 8 studiích (979 pacientů) a bylo jej dosaženo v průměru u 48,9 % případů (95% CI 30,3–67,8; p < 0,001). Zlepšení rány bylo hodnoceno ve 3 studiích (459 pacientů) s průměrným výsledkem 74,6 % případů při terapii MPFF® (95% CI 65,2–83,0 %; p < 0,001).[2]

Na rozsáhlém vzorku pacientů byl v této metaanalýze pro terapii MPFF® prokázán statisticky signifikantní pokles subjektivních symptomů i objektivních příznaků CVD. Těchto výsledků bylo dosaženo jak v časných, tak v pokročilých stadiích CVD. Autoři zdůraznili nejen efektivitu této léčby, ale také imperativ včasného zahájení léčby již v nízkých stadiích rozvoje CVD. Výsledky terapie ústí ve vysokou spokojenost pacientů i lékařů s touto terapií.

Literatura

1. Ulloa, J. Acting from early to complex stages: new data from 45 949 CVD patients. Přednáška. 25th Annual Meeting fo the European Venous Forum, Krakow, 2025.
2. Mansilha, A. Acting from early to complex stages: new data from 45 949 CVD patients. Přednáška. 25th Annual Meeting fo the European Venous Forum, Krakow, 2025.
3. Rabe, E., Guex, J. J., Puskas, A. et al.; VCP Coordinators. Epidemiology of chronic venous disorders in geographically diverse population. Results from the Vein Consult Program. Int Angiol 31, 2: 105–115, 2012.
4. Prochaska, J. H., Arnold, N., Falcke, A. et al. Chronic venous insufficiency, cardiovascular disease, and mortality: a population study. Eur Heart J 42, 40: 4157–4165, 2021.
5. Lugli, M. L. Effect of Micronized purified Flavonoid Fraction on microscopic venous valves reflux in C0s and C1s patients with chronic venous disease. Prezented at 21st Annual Meeting of the European Venous Forum, 24.–26. 6. 2021.
6. Tsukanov, Y. T., Nikolaichuk, A. I. Orthostatic-loading-induced transient venous refluxes (day orthostatic loading test), and remedial effect of micronized purified flavonoid fraction in patients with teleangiectasia and reticular vein. Int Angiol 36, 2: 189–196, 2017.
7. Page, M. J., McKenzie, J. E., Bossuyt, P. M. et al. The PRISMA 2020 statement: an updated guideline for reporting systematic review. BMJ 372: n71, 2021.
8. Lee, A. J., Robertson, L. A., Boghossian, S. M. et al. Progression of varicose veins and chronic venous insufficiency in the general population in the Edinburgh Vein Study. J Vasc Surg Venous Lymphat Disord 3, 1: 18–26, 2015.

Profesorka ***Denisa Čelovská*** ve své přednášce ***Kvalita života a adherence: co v péči o pacienty často opomíjíme*** rozebrala výstupy výše uvedené rozsáhlé metaanalýzy z pohledu kvality života pacientů.

Autorka přednášky připomněla, že chronické žilní onemocnění je progresivní choroba zánětlivého charakteru s vysokým dopadem na kvalitu života pacientů, a to již od počátečních stadií onemocnění. Psychosociální dopady CVD jsou značné a zahrnují mimo jiné depresivní stavy, poruchy spánku, sníženou pracovní schopnost a související socioekonomické dopady.

Profesorka Čelovská označila kvalitu života pacientů s CVD doslova za potenciální slepou skvrnu v každodenní primární péči o tyto pacienty. Varovala před podceněním vlivu CVD na kvalitu života pacientů a doložila, že dopad CVD na kvalitu života pacientů je podobný, jako dopad dalších závažných chronických onemocnění, např. diabetes mellitus, CHOPN či nádorů.[1,2]

Progrese onemocnění do vyšších stadií onemocnění významně koresponduje s poklesem kvality života spojené s nemocí a poklesem fyzických schopností – v němž hraje roli mj. tělesná bolest a pokles vitality.

Významný dopad na pacienty s CVD má také vysoký výskyt psychosociálního zatížení. Depresi nebo úzkost zaznamenáváme u 40–60 % pacientů s CVD. Například ve studii s pacienty se symptomatickými varixy, kteří byli odesláni k dalšímu ošetření na cévní chirurgii, bylo zjištěno pomocí validovaných dotazníků CES-D (Centre of Epidemiological Studies Depression Scale) skóre naznačující depresi až u 29 % pacientů, což je dvojnásobné zatížení oproti obecné populaci.[1,3]

Jednou z nerozsáhlejších studií z reálné klinické praxe, jejíž součástí bylo i hodnocení kvality života pacientů užívajících farmakoterapii CVD (HRQoL, Health-Related Quality of Life), byla prospektivní mezinárodní studie VEINSTEP. Tato studie posuzovala účinnost konzervativní léčby CVD (komprese, venofarmaka, topická léčba) na zmírnění příznaků a projevů CVD a zlepšení kvality života v reálném prostředí. Ve studii bylo zahrnuto 6 084 osob. Přestože studie nebyla designována specificky pro hodnocení MPFF®, byla MPFF® nejčastější užitou farmakologickou léčbou. HRQoL byla v této studii hodnocena pomocí dotazníků CIVIQ-14. Zlepšení HRQoL bylo pozorováno při léčbě MPFF® pro všechny oblasti kvality života – psychické, fyzické i bolesti. Vážená analýza srovnala efektivitu MPFF®, ostatních venoaktivních látek mimo MPFF® a diosminu na ovlivnění HRQoL. Medián celkové intenzity symptomů poklesl u MPFF® o 2,25 bodu, u ostatních venoaktivní látek o 2,0 bodu a u diosminu také o 2,0 bodu s tím, že MPFF® byla signifikantně (p < 0,001) lepší než srovnávané skupiny. Stejně tak byla MPFF® signifikantně lepší ve snížení intenzity individuálních symptomů CVD (bolest, tíha nohou, křeče, otoky) a ve skóre závažnosti symptomů (VCSS) a zlepšení kvality života hodnocené pomocí CIVIQ-14.[1,4]

Profesorka Čelovská představila výsledky nového systematického přehledu a rozsáhlé metaanalýzy studií u pacientů s CVD, která hodnotila dopad užívání MPFF® na kvalitu života pacientů.

Metaanalýza zahrnula randomizované i nerandomizované studie, jež reprezentovaly celkem 8 069 zařazených pacientů (z nich 5 654 léčených MPFF®). V populaci těchto studií převažovaly ženy (81,3 %), průměrný věk pacientů byl 45,6 ± 6,7 roku a BMI 25,9 ± 3,5 kg/m². Z hlediska stadií CVD dle CEAP bylo zařazeno 3,2 % pacientů s C0s, 21,2 % s C1, 37,3 % s C2, 24,0 % s C3 a 14,1 % s C4 stadiem CVD.[1]

V rámci přehledu byl samostatně vyhodnocen dopad na čtyři základní dimenze kvality života – bolest, sociální vlivy, fyzická omezení a dopad na psychiku pacienta. MPFF prokázal signifikantní benefit ve všech čtyřech sledovaných oblastech kvality života spojené s nemocí – bolesti (o 27,5 bodu,), sociální (o 20,7 bodu), fyzického ovlivnění (o 25,9 bodu) i psychické (o 19,3 bodu) – (pro všechny oblasti signifikantně, $p < 0{,}001$).[1]

V závěru své přednášky profesorka Čelovská připomněla význam přístupu zaměřeného na pacienta, nepodceňování dopadu onemocnění na kvalitu života od jeho časných stadií a posilování adherence pacientů pro optimalizaci léčby CVD, resp. kardiovaskulárních onemocnění jako takových.

Literatura

1. Čelovská, D. Quality of Life and Adherence: addressing the blindspots in patients care. Přednáška. 25th Annual Meeting fo the European Venous Forum, Krakow, 2025.
2. Andreozzi, G. M., Cordova, R. M., Scomparin, A. et al.; Quality of Life Working Group on Vascular Medicine of SIAPAV. Quality of life in chronic venous insufficiency. An Italian pilot study of the Triveneto Region. In Angiol 24, 3: 272–277, 2005.
3. Sritharan, K., Lane, T. R. A., Davies, A. H. The burden of depression in patients with symptomatic varicose veins. Eur J Vasc Endovasc Surg 43, 4: 480–484, 2012.
4. Zoubida, T. M., Feodor, T., Chermukha, L. et al. VEIN STEP: A prospective, observational, international study to assess effectiveness of conservative treatments in chronic venous disease. Adv Ther 40: 5016–5036, 2023.

Profesor ***Tomasz Urbanek*** zopakoval hlavní závěry sympozia ve třech jednoduchých bodech pro take home message:

- Na chronické žilní onemocnění (CVD) je třeba nahlížet jako na součást kardiometabolického kontinua.
- Pacienty je nezbytné efektivně léčit již od časných stadií CVD, máme k dispozici léčbu, která signifikantně ovlivňuje symptomy a příznaky CVD i kvalitu života pacientů.
- Základní premisou terapie by měl být multidisciplinární přístup zaměřený na pacienta, který klade důraz na kvalitu života a dodržování léčby.

Zpracoval Karel Vízner

anotace

Petr Baláž, Adam Whitley

Cévní chirurgie do kapsy
Vascular Surgery: A Pocket Guide

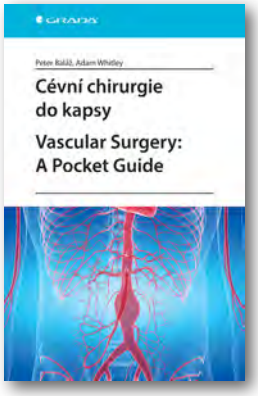

Navzdory detailně propracovaným postupům v řadě oblastí cévní chirurgie se setkávají lékaři z nechirurgických oborů často s nejistotou, jak správně reagovat ve chvílích, kdy včasná reakce může rozhodovat o osudu pacienta. Pomoci by mohla nově vydaná útlá knížka profesora Petra Baláže a doktora Adama Whitleyho, cévních chirurgů a vědeckých a pedagogických pracovníků. Jedná se o didakticky zpracovaného průvodce, jenž klade důraz na přehlednost, stručnost, algoritmy a rozhodovací schémata, která mají pomoci najít lékařům z ostatních oborů (mimo cévní chirurgii) i studentům odpověď přesně tehdy, kdy je to potřeba. Autoři probírají řadu diagnóz a témat zasahujících do oblastí cévní chirurgie, které vyžadují mezioborovou spolupráci – namátkou ischemická choroba dolních končetin, diabetická noha, aneurysma hrudní aorty, akutní mezenterická ischemie ad. Řada textů je ilustrována kazuistikou, bohatá je obrazová dokumentace.

Publikace je dvojjazyčná, česko-anglická, čtenáři tak najdou všechny texty jak v češtině, tak i v angličtině. To je jistě velká výhoda také pro studenty medicíny a lékaře, pro které není čeština rodným jazykem.

GRADA Publishing, 2025, ISBN 978-80-271-5210-0, 115 x 180 mm, 160 stran. Doporučená cena 349 Kč. V e-shopu vydavatele (www.grada.cz) je kniha dostupná za zvýhodněnou cenu a také v elektronické verzi.